UNIVERSITÉ DE TOURS

ÉCOLE DOCTORALE EMSTU

INSERM UMR 1253 iBrain

THÈSE

Présentée par : Louis-Marie TERRIER

Soutenue le : **23 novembre 2021**

pour obtenir le grade de : **Docteur de l'université de Tours**

Discipline/ Spécialité : Sciences de la Vie et de la Santé

Anatomie morphologique et fonctionnelle du système trigéminal

Cibles thérapeutiques dans les douleurs cranio-faciales irréductibles

THÈSE dirigée par :
Pr. DESTRIEUX Christophe — PU-PH, Université de Tours
Co-dirigé par :
Pr. ZOLLEI Lilla — Assistant Professor, Harvard Medical School

PRESIDENT DU JURY :
Pr. FONTANE Denys — PU-PH, Université de Nice

RAPPORTEURS :
Pr. DUCROS Anne — PU-PH, Université de Montpellier
Pr. FONTANE Denys — PU-PH, Université de Nice

JURY :
Mme CHAILLOU Elodie — Chargée de recherche (HDR), Université de Tours
Pr. DESTRIEUX Christophe — PU-PH, Université de Tours
Pr. DUCROS Anne — PU-PH, Université de Montpellier
Pr. HADJIKHANI Nouchine — *Associate Professor*, Harvard Medical School
Pr. FONTAINE Denys — PU-PH, Université de Nice
Pr. ZOLLEI Lilla — *Assistant Professor*, Harvard Medical School

CHAPITRE 1 : SOMESTHESIE GENERALE 15

1.1 LES RECEPTEURS PERIPHERIQUES DE LA SENSIBILITE 15
1.1.1 CLASSIFICATION DES RECEPTEURS PERTIPHERIQUES 15
1.1.2 NOCICEPTEURS ET PHENOMENE DE SENSIBILISATION 16
1.2 LES FIBRES SENSITIVES 17
1.2.1 CARACTERISTIQUES 17
1.2.2 SEGREGATION DANS LA RACINE DORSALE DU NERF RACHIDIEN 19
1.2.3 CORNE DORSALE SPINALE 20
1.2.4 LIBERATION ANTIDROMIQUE DE NEUROPEPTIDES 24
1.3 LES VOIES CENTRALES DE CONDUCTION DE LA SENSIBILITE 24
1.3.1 LE FAISCEAU CORDONAL POSTERIEUR OU LEMNISCAL 25
1.3.2 LE FAISCEAU SPINO THALAMIQUE OU EXTRALEMNISCAL 27
1.3.3 LES SYSTEMES DE CONTROLE DE LA TRANSMISSION DU MESSAGE DOULOUREUX. 28
1.4 LES DIFFERENTES DOULEURS 29
1.5 CONCLUSION 30

CHAPITRE 2 : SOMESTHESIE DE L'EXTREMITE CEPHALIQUE 32

2.1 ANATOMIE DE LA SENSIBILITE EXTRA CRANIENNE 32
2.1.1 RECEPTEURS CUTANES FACIAUX 32
2.1.2 BRANCHES DU NERF TRIJUMEAU ET SENSIBILITE FACIALE SUPERFICIELLE 33
2.1.3 SENSIBILITE FACIALE PROFONDE 40
2.1.4 SENSIBILITE DE LA FACE POSTERIEURE DU CRANE 41
2.2 ANATOMIE DE LA SENSIBILITE INTRA CRANIENNE 42
2.2.1 INNERVATION DE LA DURE MERE SUPRATENTORIELLE 42
2.2.2 INNERVATION DE LA DURE MERE INFRATENTORIELLE 44
2.2.3 INNERVATION CEREBRALE 45
2.3 ANASTOMOSES ENTRE INNERVATIONS INTRA ET EXTRA CRANIENNES 46
2.4 ORGANISATION DU SYSTEME TRIGEMINAL DU NERF TRIJUMEAU AU CORTEX SOMESTHESIQUE. 49
2.4.1 LE NERF TRIJUMEAU 49
2.4.2 LE COMPLEXE NUCLEAIRE TRIGEMINAL 52
2.4.3 THALAMUS ET NOYAUX GRIS 55
2.4.4 PROJECTIONS CORTICALES 58
2.4.5 MODULATION ET INTERCONNEXION 58
2.5 MODELE ANATOMIQUE DU SYSTEME TRIGEMINAL 59
2.6 CONCLUSION 60

CHAPITRE 3 : CEPHALEES, DOULEURS FACIALES, ET NOUVELLES CIBLES THERAPEUTIQUES 62

3.1 CLASSIFICATION DES CEPHALEES SELON L'IHCD-3 62
3.2 PRINCIPALES PATHOLOGIES DU SYSTEME TRIGEMINAL – CIBLES THERAPEUTIQUES 63
3.2.1 MIGRAINE 63
3.2.2 ALGIE VASCULAIRE DE LA FACE (AVF) 72

3.2.3 NEVRALGIE DU TRIJUMEAU (NT) 75
3.3 TRAITEMENTS COMPLEMENTAIRES DES DOULEURS CRANIO-FACIALES EN CAS D'ECHEC THERAPEUTIQUE 79
3.3.1 BLOCS NERVEUX PERIPHERIQUES 80
3.3.2 INJECTION DE TOXINE BOTULIQUE 84
3.3.3 TECHNIQUES DE NEUROMODULATION 87
3.4 CONCLUSION 92

CHAPITRE 4 : ETUDE ANATOMO-HISTOLOGIQUE 95

4.1 METHODE 95
4.1.1 PREPARATION DES SPECIMENS 95
4.1.2 DISSECTION 95
4.2 RESULTATS 96
4.2.1 ENVIRONNEMENT DURAL DE L'INTERFACE ACI – NERF TRIJUMEAU 96
4.2.2 INTERFACE CAROTIDO-TRIGEMINALE 100
4.2.3 EXAMEN HISTOLOGIQUE 103
4.3 DISCUSSION 105
4.4 CONCLUSION 107

CHAPITRE 5 : PROJET D'ETUDE PAR OCT 108

5.1 PRINCIPE DE L'OCT 108
5.2 METHODE 109
5.2.1 PREPARATION DES PIECES ANATOMIQUES 109
5.2.2 OCT 110
5.3 RESULTATS PRELIMINAIRES 111
5.4 CONCLUSION - PERSPECTIVES 112

CHAPITRE 6 : TARGETED PARTIAL SENSORY RHIZOTOMY (TPSR) 114

6.1 BASES ANATOMIQUES DE LA TPSR 115
6.2 TECHNIQUE OPERATOIRE 116
6.3 CRITERES DE SELECTION DES PATIENTS 119
6.4 RESULTATS CHIRURGICAUX 119
6.5 LIMITATIONS DE LA TPSR ET DE L'ETUDE 120

CONCLUSION GENERALE 122

RÉFÉRENCES 124

ANNEXES

A ma famille,
A mes amis,

Remerciements

En tout premier lieu, j'adresse mes plus profonds remerciements aux personnes qui ont fait don de leur corps à la science, sans eux de nombreux travaux scientifiques n'auraient jamais pu voir le jour.

Je remercie mon Directeur de Thèse, Monsieur le Professeur Christophe Destrieux, pour m'avoir soutenu et guidé tout au long de ce travail de recherche, ainsi que pour sa précieuse aide à la rédaction finale de la thèse. Je te remercie également de m'avoir inculqué la rigueur scientifique, que tout travail de recherche impose. Enfin, je suis reconnaissant de ta grande disponibilité, que ce soit en recherche, en enseignement ou en anatomie.

J'adresse également tous mes remerciements à mon co-directeur de Thèse, Madame le Professeur Lilla Zollei, pour son excellent accueil pendant un an au sein du laboratoire de recherche à Boston, sa disponibilité et de m'avoir également inculqué la rigueur scientifique. Ma mobilité d'un an aux USA a été d'une grande richesse, tant sur le plan scientifique au Martinos Center que chirurgical au Massachussetts General Hospital.

Je remercie Madame le Professeur Anne Ducros, d'avoir accepté d'être rapporteur de mon travail de Thèse. J'ai beaucoup appris sur la prise en charge pratique des douleurs crâniennes et faciales, grâce au DU migraine et céphalées. Je vous remercie également pour votre accueil lors de mon court stage au sein du service de neurologie au CHU de Montpellier, concernant les consultations spécialisées de céphalées.

Je remercie Monsieur le Professeur Denys Fontaine, d'avoir accepté d'être rapporteur de mon travail de Thèse, et de m'avoir accueilli dans le service de neurochirurgie au CHU de Nice pour assister aux traitements chirurgicaux de douleurs faciales résistantes. Tes articles de recherches sur le sujet m'ont beaucoup inspiré, et j'espère que ce travail de thèse marquera le début d'une longue collaboration.

Tous mes remerciements vont également à Madame le Professeur Nouchine Hadjikhani, d'avoir accepté d'être membre du jury de mon travail de thèse, et de m'avoir aidé dans la rédaction de mes articles à Boston. C'est un honneur de t'avoir comme membre du jury de ma thèse, et j'espère également que l'on pourra collaborer sur de nombreuses thématiques touchant aux douleurs cranio-faciales.

Je remercie Madame Elodie Chaillou, d'avoir accepté d'être membre du jury de mon travail de thèse, et pour tes précieux conseils sur l'immunomarquage pour la suite des recherches.

J'adresse toute ma gratitude aux membres de l'équipe du Laboratory for Computational Neuroimaging (Athinoula A. Martinos Center for Biomedical Imaging), de l'Université d'Harvard et du Massachusetts General Hospital pour leur accueil durant mon année de mobilité aux USA.

En particulier Caroline Magnain pour sa disponibilité et d'avoir pris le temps de faire les acquisitions et reconstructions en OCT, dont les premiers résultats semblent très prometteurs pour l'étude anatomique des structures nerveuses.

Toute ma gratitude va également à l'équipe du laboratoire d'anatomie, Gerald Deluermoz, Jérôme Machut, Jacques Ritz et Carine Rougeron pour votre investissement au quotidien en anatomie. Sans vous, aucun travail anatomique ne serait possible.

Je remercie tous les membres de l'équipe iBrain du laboratoire INSERM UMR 1253, et en particulier Igor Maldonado pour ton aide précieuse, tes idées et ta disponibilité, ainsi que Pierre Gibert pour tes dessins.

J'adresse mes remerciements à Madame le Docteur Anne-Marie Bergemer-Fouquet pour sa grande disponibilité, d'avoir accepté de m'ouvrir les portes du monde de l'histologie, et pour son implication dans ce travail de Thèse.

J'adresse toute ma gratitude à Madame le Docteur Caroline Roos, et toute son équipe des urgences céphalées de Lariboisière, pour leur accueil pendant cette semaine de stage passionnante.

J'adresse également tous mes remerciements à Monsieur le Docteur Marc Lévêque, pour sa grande disponibilité, et avec qui c'est toujours un plaisir de discuter aussi bien de chirurgie de la douleur que d'histoire de la médecine.

Je remercie Madame le Docteur Danièle Ranoux pour sa grande disponibilité concernant toutes mes questions sur les indications de la toxine botulique dans les douleurs craniofaciales, et de m'avoir accueilli à la fondation Rothschild lors des consultations spécialisées passionnantes.

Je remercie bien évidemment toute l'équipe de neurochirurgie du CHU de Tours, sans qui je ne serais pas arrivé là où je suis. La rigueur, l'exigence et le fort investissement personnel que demande la spécialité neurochirurgicale deviennent réalisables grâce au soutien de l'équipe familiale que constitue le service de neurochirurgie à Tours.

Je remercie Monsieur le Professeur Stéphane Velut, à l'origine de mon choix de sujet de thèse. Observer le soulagement immédiat des patients opérés après une neurotomie partielle du trijumeau a fortement orienté mon intérêt pour la prise en charge des douleurs faciales et céphalées. Je vous remercie pour toute votre disponibilité, votre soutien depuis le premier jour de mon internat, votre confiance durant mon clinicat et post clinicat, votre patience et de m'avoir appris, en tant que Maitre, les gestes que je répète tous les jours au bloc opératoire en tant que neurochirurgien. Bénéficier de votre compagnonnage, et de la transmission de votre savoir chirurgical et anatomique n'a pas de prix. Je vous serai toujours profondément reconnaissant.

J'adresse mes plus profonds remerciements à Monsieur le Professeur Patrick François, mon Maitre également en chirurgie, et avec qui c'est un véritable plaisir d'apprendre et d'opérer, de consulter et de discuter de dossiers quels qu'ils soient. C'est une chance de t'avoir à mes côtés, et je te remercie pour tout ton soutien quotidien et indéfectible depuis le tout début de mon internat… Merci pour ton dynamisme et ton enthousiasme permanant qui nous permets de nous dépasser chaque jour.

Je remercie également tous mes collègues avec qui c'est un plaisir de travailler, le Professeur Ilyess Zemmoura, les Docteurs Mourad Aggad, Antoine Listrat, Nadine Travers, Bruno Aesch. Avec une spéciale mention pour le Docteur Aymeric Amelot, que je remercie pour tous ces nombreux moments amicaux et familiaux passés ensemble, avec une spéciale dédicace pour Diane et Anne-Charlotte.

J'adresse tous mes remerciements également aux internes de neurochirurgie, et plus particulièrement lors de ce semestre, où je n'ai pas été trop présent à leurs côtés : Alexia, Simon, Raphael, Pierro et Fredo. Merci pour votre investissement quotidien auprès des patients, et pour votre enthousiasme.

Enfin, j'adresse mes plus profonds remerciements à l'Académie Nationale de Médecine, à la Fondation des Gueules Cassées, et la Société Française de Neurochirurgie pour leur confiance et leur solide soutien dans ce travail de thèse.

Abstract

Headache is one of the most common complaints in daily life. It induces a significant disability for a substantial number of patients, with severe repercussions in family, professional and social life. According to the Global Burden of Disease Study 2010, tension-type headache and migraine are the second and third most common diseases in the world after dental caries.

The ICHD-3 (International Classification of Headache Disorders) identifies more than 300 types of headaches subdivided into three main categories: *primary headaches* (disorders by themselves, caused by pathomechanisms independent of any other disease); the *secondary headaches* (symptoms due to another condition); and the *neuropathies and facial pains* (lesion or disease of the somatosensory nervous system).

Because the exact pathophysiology of headache is still unknown and some patients are in therapeutic failure, we focused this thesis on the anatomy of the trigeminal system.

In the first part, we provide a structured presentation of existing knowledge on the trigeminal system, from classical anatomical data to the most recent literature. The trigeminal system is considered a prominent actor in brain nociceptive innervation. It is the common anatomical support for primary or secondary headaches, trigeminal neuralgia, and other orofacial pains. For decades, the dura mater, dural vessels, and large cerebral blood vessels were considered the only intracranial pain-sensitive structures. Recent studies have suggested that smaller brain arteries and potentially pia-mater might also be pain-sensitive. These new findings dramatically extend the trigeminal somatosensory territory as compared to its classical description. Furthermore, trigeminal fibers have a modal and topographic organization along the trigeminal pathways, from the trigeminal nerve to the somatosensory cortex.

In the second part, to improve pain control, we propose specific therapeutics targets based on the anatomical organization of the trigeminal system.

The third part proposes an original anatomical study for the hypothesized location where the trigeminovascular system (brain innervation) reaches the trigeminal nerve. We tested different anatomical preparations and imaging studies (OCT) and focused our research on the contact area between the internal carotid artery and the ophthalmic trigeminal division. Finally, we investigated this region of interest located within the cavernous sinus by microdissection coupled with histology.

In the last part, we advocated selective trigeminal rhizotomy for patients with trigeminal neuralgia in therapeutic failure. This lesional approach is based on the modal and topographic arrangements of the trigeminal fibers at the juxtapontine segment of the trigeminal nerve.

This thesis demonstrates the importance of precisely describing the complex organization of the trigeminal system to understand the pathophysiology, improve the diagnosis and propose innovative treatments in headache disorders.

Résumé

Les céphalées représentent l'une des plaintes douloureuses les plus fréquentes dans la population générale, et sont responsable de répercussions sévères aussi bien dans le domaine familial, professionnel que social. Selon une étude de 2010 sur la morbidité dans le monde (the Global Burden of Disease Study 2010), les céphalées de tension et les migraines étaient les deuxièmes et troisièmes pathologies les plus fréquentes après les caries dentaires. La classification internationale des céphalées (ICHD-3) identifie plus de 300 types de céphalées, subdivisées en 3 catégories principales : les céphalées primaires (pathologies en elles-mêmes, causées par des mécanismes physiopathologiques indépendants d'autres pathologies), les céphalées secondaires (liées à d'autres pathologies), et les neuropathies et douleurs faciales (secondaires à une lésion ou pathologie du système nerveux somatosensoriel).

La physiopathologie exacte des céphalées reste inconnue, et certains patients sont en échec thérapeutiques. Nous avons focalisé cette thèse sur l'étude anatomique du système trigéminal, qui constitue l'élément anatomique commun à toutes ces douleurs.

Dans une première partie, nous présentons une synthèse des connaissances sur le système trigéminal, depuis les données anatomiques anciennes aux dernières publications (études immunohistochimiques, de neuroimagerie). Le système trigéminal est ainsi considéré comme le principal acteur de l'innervation nociceptive du crâne et du cerveau, et constitue le support anatomique commun à toutes les douleurs cranio-faciales. La dure mère, ses vaisseaux, et les artères proximales du cerveau étaient considérés comme étant les seules structures intracrâniennes douées de nociception. De récentes études ont suggéré que de plus petites artères du cerveau, et potentiellement la pie père, étaient également sensibles à la douleur. Ces nouveaux éléments étendent considérablement le territoire du système trigéminal zn comparaison à ce qui était admis jusqu'à récemment.

Par ailleurs, les fibres nerveuses du système trigéminal présentent une organisation très spécifique, avec un regroupement des fibres selon leur origine topographique et fonctionnelle depuis le nerf trijumeau jusqu'au cortex somesthésique.

Dans une seconde partie, nous étudions comment améliorer le contrôle de la douleur, via des cibles thérapeutiques basées sur l'organisation complexe du système trigéminal.

La troisième partie propose une étude anatomique originale concernant la localisation où les fibres nociceptives innervant le cerveau et ses artères (système trigémino-vasculaire) rejoignent le nerf trijumeau. Nous avons testé différentes préparations anatomiques et méthodes d'imageries (OCT), pour finalement se focaliser sur une petite zone du sinus caverneux, où il existe un contact étroit entre l'artère carotide interne et le nerf ophtalmique. Cette étude s'est faite par microdissection couplée à l'histologie.

Dans la dernière partie, nous défendons la neurotomie partielle du nerf trijumeau chez les patients présentant une névralgie du trijumeau en échec thérapeutique. Cette approche lésionnelle est basée sur l'organisation topographique et fonctionnelle des fibres nerveuses au niveau du segment juxtapontique du nerf trijumeau.

Cette thèse démontre ainsi l'intérêt de décrire avec précision l'organisation complexe du système trigéminal, afin de mieux comprendre la physiopathologie des céphalées, en améliorer le diagnostic et pouvoir proposer des traitements innovants aux patients.

Première partie :

Chapitre I : somesthésie générale

et

Chapitre II : somesthésie cranio-encéphalique

Le système somesthésique constitue l'un des principaux systèmes sensitifs de l'organisme humain et est responsable de la perception des différentes sensibilités – *tactile, proprioceptive et nociceptive*. Cette perception est rendue possible grâce à une chaine de 3 neurones qui se succèdent depuis la périphérie jusqu'au cortex cérébral. [1–3]

- **Le premier ou protoneurone,** dont le corps cellulaire est localisé dans le ganglion spinal de la racine dorsale du nerf rachidien (ou dans le ganglion trigéminal ou noyau mésencéphalique trigéminal pour la sensibilité crânienne ; cf. infra) ;
- **Le deuxième ou deutoneurone,** dont le corps cellulaire est localisé dans la substance grise dorsale de la moelle ou dans le tronc cérébral ;
- **Le troisième ou neurone central**, dont le corps cellulaire est situé dans le thalamus.

La conduction des informations somesthésiques se fait par de deux principales voies ascendantes croisées respectant une organisation somatotopique :

- La voie **lemniscale** (ou cordonale postérieure), pour la perception **tactile, proprioceptive et vibratoire** ;
- La voie spinothalamique, pour la perception douloureuse et thermique.

Chacune de ces voies présente des caractéristiques spécifiques : type de récepteur périphérique et de fibres nerveuses (taille, myélinisation), trajet anatomique, interconnexions.

L'organisation générale de la somesthésie de l'extrémité céphalique est similaire à celle du reste du corps, les voies trigéminales finissant par rejoindre celles de la sensibilité générale. Pourtant, pour des raisons didactiques, nous décrirons dans le premier chapitre de ces rappels anatomiques, l'anatomie générale du système somesthésique somatique, à l'exclusion de celui de la face et du crâne, envisagées dans le second. Nous envisagerons successivement les récepteurs périphériques de la sensibilité, les fibres sensitives, les voies centrales de la conduction, les différents types de douleur et les systèmes de régulation.

Les données de ces deux chapitres proviennent d'ouvrages de références pour le premier (Paxinos, Brodal, Nieuwenhuys[2,4,5]) et de 2 articles de revue que nous avons publié (Annexe, article 1) [6], ou soumis (Annexe, article 2).

Chapitre 1 : Somesthésie générale

1.1 Les récepteurs périphériques de la sensibilité

Les récepteurs périphériques sont des structures capables de s'activer à la suite d'un stimulus interne ou externe à l'organisme, déclenchant ainsi un potentiel d'action au niveau de la cellule. La classification des récepteurs se fait selon : la ***(1) spécificité du stimulus*** qui les active**,** leur ***(2) seuil d'activation*** ou encore leur ***(3) morphologie***.

1.1.1 Classification des récepteurs périphériques

(1) Selon la spécificité du stimulus. La plupart des récepteurs (sauf les nocicepteurs polymodaux) réagissent préférentiellement à un seul type de stimulus (mécanique, chimique, thermique, électromagnétique, ou encore osmotique, …), et peuvent ainsi être classés selon cette spécificité. Citons par exemple :

- ***les mécanorécepteurs*** réagissent aux déformations de tissus, et se situent essentiellement au niveau de la peau et des tissus profonds (muscles, capsules articulaires, organes internes) ;
- ***les chémorécepteurs*** réagissent principalement aux substances chimiques présentes dans le liquide interstitiel et issues de lésions tissulaire d'origine inflammatoire, septique ou encore traumatique ;
- ***les thermorécepteurs*** réagissent au réchauffement ou refroidissement du tissu dans lesquels ils se trouvent.

(2) Selon le seuil d'activation. Lorsqu'ils sont stimulés par le stimulus adéquat, les récepteurs ne réagissent qu'à partir d'un seuil de stimulation, et on peut ainsi les classer en :

- ***récepteurs à bas seuil*** (le signal apparaît après une faible stimulation)
- ***récepteurs à haut seuil*** (le signal apparaît après une forte stimulation, et ces récepteurs sont souvent impliqués dans la douleur).

(3) Selon leur morphologie. Les récepteurs peuvent être subdivisés en 2 types selon qu'ils sont constitués de terminaisons nerveuses libres ou au contraire constitués d'une formation spécifique adaptée à un stimulus donné. [1,2]

Les terminaisons encapsulées sont entourées de tissu conjonctif qui filtre les stimuli arrivant à la terminaison axonale. Ils sont à *faible seuil*, afin de signaler toute déformation ou pression, même minime, du tissu adjacent.

On peut ainsi distinguer :

- les **corpuscules de Meissner**, d'adaptation rapide, et réagissant aux légères pressions de la peau, ou signalant lorsqu'un élément touche ou quitte la peau (situés dans les papilles dermiques de la peau glabre) ;
- Les **disques de Merkel**, d'adaptation lente et réagissant aux faibles impressions de la peau ;
- Les **corpuscules de Ruffini**, d'adaptation lente et réagissant aux étirements de la peau (situés dans le derme) ;
- Les **corpuscules de Pacini**, d'adaptation très rapide et sensibles aux vibrations (localisés entre le derme et le tissu sous cutané) ;
- Les **fuseaux musculaires**, sensibles à l'étirement musculaire ;
- Les **récepteurs articulaires**, sensibles aux mouvements et aux positions (localisés dans la capsule fibreuse et les ligaments autour des articulations).

Les terminaisons libres présentent quant à elles une terminaison axonale partiellement entourée d'une gaine de cellules de Schwann. La transduction se fait entre les zones dépourvues de cellules de Schwann, où l'axone est directement exposé à son environnement.

Certains de ces récepteurs libres répondent aux stimuli mécaniques intenses, d'autres aux substances chimiques (comme l'inflammation), et d'autres réagissent aux refroidissements ou réchauffements extrêmes. Les nocicepteurs et les thermorécepteurs sont de ce type.

1.1.2 Nocicepteurs et phénomène de sensibilisation

Les nocicepteurs alertent sur un dommage tissulaire aigu ou sur un stimulus qui pourrait produire ce dommage. Ils pourraient également jouer un rôle dans le contrôle de la composition du fluide tissulaire, participant ainsi à l'homéostasie. [4] Tous les récepteurs nociceptifs sont des terminaisons libres.

Trois types principaux peuvent être distingués :

- **Les mécanorécepteurs à haut seuil** qui répondent seulement à une intense stimulation telle que pincement, section, étirement ;
- **Les récepteurs polymodaux** qui réagissent à plusieurs types de stimuli et s'activent après stimulation mécanique intense, température supérieure à 45°C, ou au contact de substances chimiques libérées par des lésions cellulaires ou l'inflammation ;

- **Et les récepteurs silencieux** qui répondent seulement à certaines substances chimiques relâchées par un tissu inflammatoire, et après une stimulation prolongée. Le terme « silencieux » provient du fait que ces récepteurs ne répondaient pas dans la majorité des études expérimentales animales. Ils nécessitent en réalité une stimulation de 10 à 20 min pour devenir actifs, et continuent ensuite à agir plusieurs heures. Ils sont présents au niveau des muscles, de la peau et des organes internes viscéraux. Ils peuvent constituer jusqu'au tiers des nocicepteurs du corps humain.

De nombreuses substances activent les **nocicepteurs silencieux**, telles que l'ATP (normalement présente quasi exclusivement en intra cellulaire, sa présence extracellulaire signant des dommages cellulaires), les peptides bradykinines (produits par relargage d'enzymes protéolytiques à partir de cellules endommagées), les médiateurs de l'inflammation (prostaglandines, histamine, sérotonine, substance P, adénosine), les ions H+ (pH<6).

Une caractéristique des nocicepteurs silencieux est leur tendance à être sensibilisés par une stimulation prolongée (**phénomène de sensibilisation**, par opposition au **phénomène d'adaptation**). La sensibilisation survient lors de l'accumulation de produits inflammatoires. Ceci explique en partie que des stimuli cutanés habituellement non douloureux puissent être ressentis comme douloureux dans un tissu inflammatoire. Cette hyperalgésie peut aussi apparaître par altération des propriétés des neurones centraux (cf. infra).

Contrairement aux autres nocicepteurs, qui ont un rôle d'alerte de lésion tissulaire imminente, les nocicepteurs silencieux joueraient plutôt un rôle dans l'évaluation du statut micro-environnemental du tissu. Ils contribueraient ainsi à l'homéostasie et pourraient jouer un rôle important dans la modulation de l'activité du système immunitaire.[4] Les nocicepteurs silencieux, activés par des substances libérées par le système immunitaire, renseignent le système nerveux central sur les processus inflammatoires en cours. Ils permettraient à ce dernier d'agir en retour sur les mécanismes inflammatoires et contribueraient à la façon « dont on se sent », participant au sentiment subjectif de l'état physiologique du corps.[4]

1.2 Les fibres sensitives

1.2.1 Caractéristiques

Les cellules sensitives sont pseudo-unipolaires, c'est à dire composée d'une branche nerveuse distale et une branche nerveuse proximale. Ces 2 branches sont structurellement et fonctionnellement des axones. L'axone distal, constitué d'une terminaison encapsulée ou libre, rejoint le corps cellulaire dans le ganglion de la racine dorsale du nerf spinal. L'axone proximal pénètre la moelle spinale et se divise en branches ascendantes et descendantes dans la substance blanche située à l'émergence des racines dorsales (faisceau de Lissauer). Du fait de la distribution rostrale et caudale de ces fibres, un segment de moelle (myélomère) reçoit des afférences provenant des territoires cutanés de plusieurs nerfs rachidiens adjacents (dermatomes). Autrement dit, les dermatomes se chevauchent, une région cutanée pouvant projeter sur au moins trois myélomères (Figure 1).

Ces fibres nerveuses sensitives peuvent être classées selon leur vitesse de conduction, directement liée à leur calibre et à la présence ou non d'une gaine de myéline : les fibres les plus épaisses (diamètre de 20 microns) et myélinisées ont une vitesse de conduction rapide (120m/sec) alors que les fibres les plus fines (diamètre 1 micron) et non myélinisées ont une vitesse de conduction lente (1m/sec).

La classification de *Erlanger et Gasser* pour les fibres cutanées distingue les fibres A-alpha, A-beta, A-delta, B et C. Les fibres musculaires sont, elles classées de I à IV (cf. tableau 1).

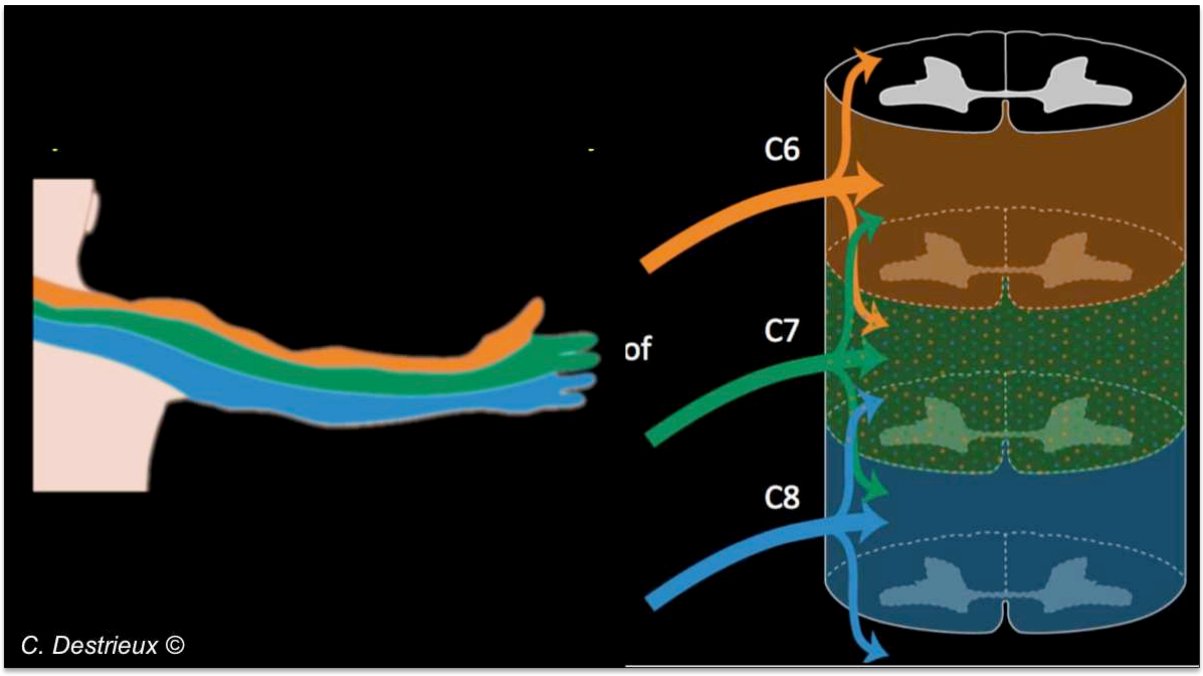

Figure 1 : Dermatomes cutanés et myélomères.

Chaque territoire cutané (dermatomes, représentés en couleurs différentes) est innervé principalement par un nerf rachidien. Les nerfs rachidiens projettent sur plusieurs myélomères adjacents via le faisceau de Lissauer, un même myélomère recevant des informations de plusieurs dermatomes.

Il existe, dès le nerf périphérique, une ségrégation entre messages nociceptif et thermo algique d'une part et tactile et proprioceptif d'autre part :

- Les mécanorécepteurs à faible seuil d'activation, pour le tact et la proprioception, sont portés par des fibres myélinisées épaisses A-alpha et A-beta / I II, ayant pour caractéristique une vitesse de conduction rapide.

- Les récepteurs au froid utilisent des fibres myélinisées de petite taille A-delta / III et les récepteurs au chaud des fibres non myélinisées C / IV ayant une vitesse de conduction lente.

- Les nocicepteurs sont connectés à des fibres ayant une vitesse de conduction lente de type A-delta / III (myélinisé petit diamètre) et C / IV (non myélinisé).

Muscle	peau	Diamètre (µm)	Myéline	Vitesse de conduction (m/s)	Proprio-cepteurs	Mécano-récepteurs	Nocicepteurs et thermo-récepteurs
Ia	A	13-20	Oui	80-120	X		
Ib	A	13-20	Oui	80-120	X	X	
II	A	6-12	Oui	33-75	X	X	
III	A	1-5	Mince	3-30		X	X
IV	C	0.2-1.5	Non	0.5-2.0			X

Tableau 1 : types de fibres sensitives

1.2.2 Ségrégation dans la racine dorsale du nerf rachidien

A l'entrée des fibres dans la moelle spinale, la ségrégation entre messages nociceptif et thermoalgique d'une part et tactile et proprioceptif d'autre part persiste : les fibres Aδ et C (thermoalgiques) sont latérales et pénètrent dans la corne dorsale de la moelle. A l'inverse, les fibres les plus volumineuses Aα et Aβ (pour le tact et la proprioception) gagnent directement le cordon dorsal de la moelle ipsilatéral, sans pénétrer la corne dorsale (Figure 2).

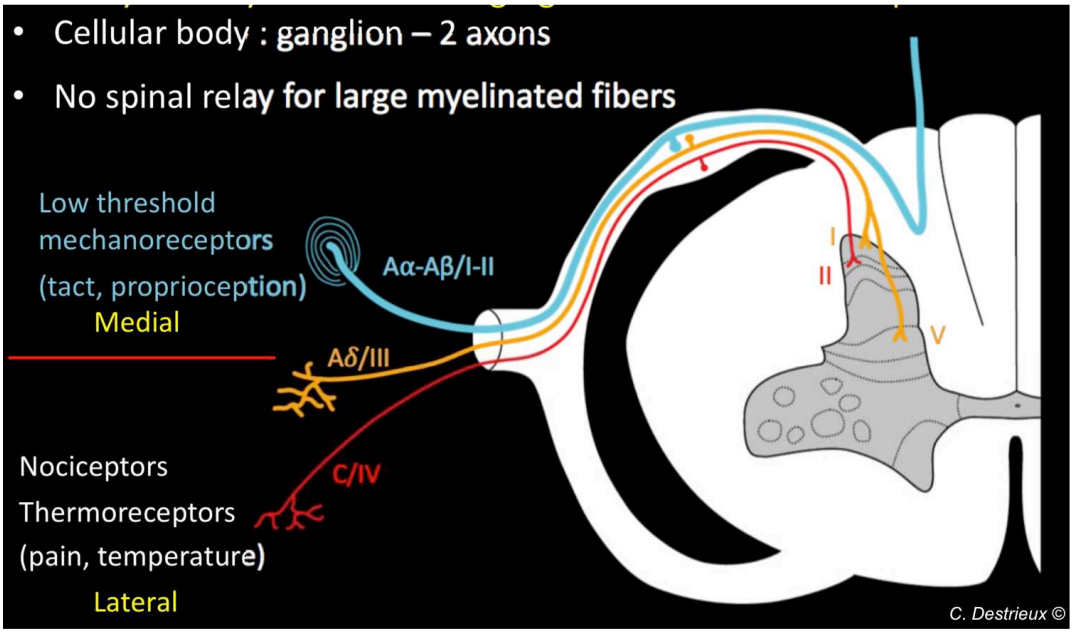

Figure 2 : Corne dorsale spinale

Les fibres thermoalgiques et nociceptives de petit calibre Aδ myélinisées et C non myélinisées sont latérale à l'entrée de la racine dorsale du nerf rachidien dans la moelle épinière. Elles se terminent dans sa corne dorsale (lames I, II, V principalement).

Les fibres du tact et de la proprioception, myélinisées de plus gros calibre Aα et Aβ, sont médiales à l'entrée de la racine dorsale du nerf rachidien dans la moelle épinière. Elles se dirigent vers le faisceau cordonal postérieur, sans relai spinal.

1.2.3 Corne dorsale spinale

1.2.3.1 Organisation laminaire

La classification de Rexed subdivise la substance grise dorsale de la moelle en 10 lames, [2] arrangées dorso-ventralement, et dans laquelle les lames I-VI sont localisées dans la corne spinale dorsale, la lame VII entre la corne dorsale et ventrale, les lames VII-IX dans la corne spinale ventrale, et la lame X au niveau central. L'absence de myéline dans la lame II lui confère un aspect translucide en histologie, d'où le nom de « substance gélatineuse ».

Les fibres Aδ se terminent principalement dans les lames I, II et V, alors que les fibres C se terminent principalement au sein des lames I et II (Figure 2).

Les fibres de petite taille (nociceptives) des viscères se terminent quasiment exclusivement au niveau de la lame I qui pourrait participer à l'homéostasie : les neurones de la lame I pourraient avoir un rôle dans la surveillance du statut métabolique de l'organisme, notamment la concentration d'acide lactique ou d'autres métabolites produits par l'activité musculaire, ou encore de métabolites libérés à la

suite d'une agression tissulaire. À des niveaux plus rostraux du SNC, les informations provenant des neurones de la lame I sont susceptibles d'entrainer des ajustements autonomes et endocriniens et d'induire une sensation douloureuse et inconfortable. Celle-ci est bien sûr une forte recommandation au cerveau pour changer de comportement (et donc rétablir l'homéostasie). [1]

Il existe quelques exceptions : les investigations en microscopie électronique ont montré que des fibres C étaient présente également dans la racine ventrale, expliquant pourquoi la rhizotomie dorsale n'abolit pas toujours la douleur. Par ailleurs, certaines fibres quittent la racine ventrale pour innerver la pie mère à la partie ventrale de la moelle.[1]

1.2.3.2 Interneurones – reflexe d'évitement – neurones spino-thalamiques

Les fibres de petit calibre, qui se terminent dans les lames I, II et V, font alors synapse avec des chaines d'interneurones activateurs et inhibiteurs qui transmettent et modulent le message thermoalgique.

Une première cible de ces chaines d'interneurones sont les motoneurones α de la lame IX, groupés en amas dans la corne ventrale, et projetant sur la plaque motrice des muscles striés. Ainsi, la stimulation thermo algique induit la contraction musculaire et donc le retrait du membre soumis à ce stimulus afin de l'en écarter (réflexe d'évitement, Figure 3).

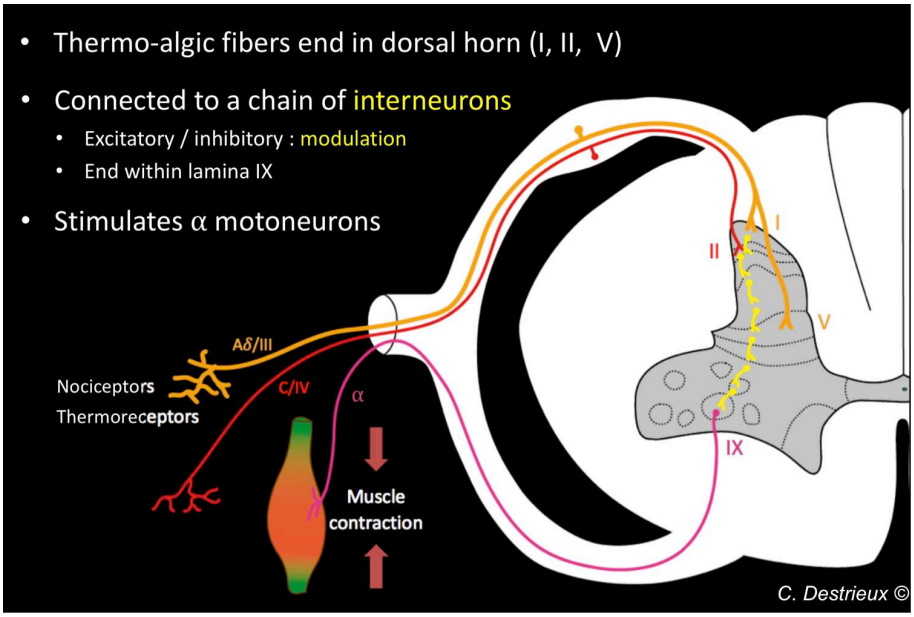

Figure 3 : corne dorsale – réflexe d'évitement.

Les neurones connectés aux nocicepteurs et aux thermorécepteurs sont connectés via une chaine d'interneurones à des motoneurones α. Leur stimulation par un stimulus menaçant induit la contraction et le retrait du segment de membre.

Une seconde cible sont les deutoneurones spinothalamiques, chargés de transmettre le message douloureux au cerveau afin qu'il devienne conscient (cf. infra). Le corps cellulaire de ces deutoneurones est situé dans les lames I et V mais aussi VII et VIII.

La connexion entre les neurones primaires et les deutoneurones peut donc être directe ou se faire via une chaine d'interneurones qui peut en outre moduler la transmission du message douloureux (Figure 4).

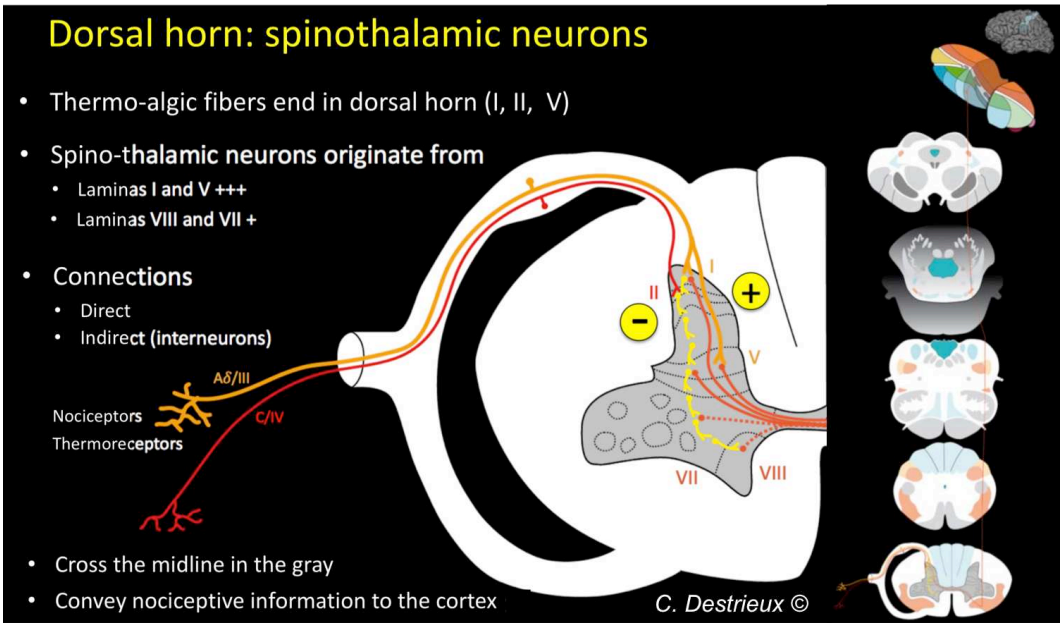

Figure 4 : deutoneurones spinothalamiques.
Les deutoneurones spinothalamiques, situées dans les lames de Rexed I, V, VI et VIII transmettent le message thermoalgique via le faisceau spinothalamique du cordon antérolatéral de la moelle épinière. Ils reçoivent des afférences directes et indirectes des neurones thermoalgiques primaires, la transmission pouvant être modulée par une chaine d'interneurones activateurs ou inhibiteurs.

1.2.3.3 Systèmes de contrôle de la transmission du message thermoalgique

Deux mécanismes principaux modulent la transmission des informations thermoalgiques au niveau de la corne dorsale de la moelle, le *gate control* et les systèmes descendants de contrôle de la douleur.[1,2] Tous deux jouent un rôle de filtre et évitent que le cortex cérébral ne soit submergé par des informations thermoalgiques non significatives.

Le gate control (Figure 5) est un mécanisme segmentaire de contrôle du mécanisme douloureux. Alors qu'elles gagnent le cordon postérieur, les fibres myélinisées de gros calibre, en charge du tact et de la proprioception, émettent des collatérales qui activent des interneurones inhibiteurs de la chaine de transmission nociceptive. La transmission thermoalgique est alors interrompue et le message nociceptif ne parvient pas à la conscience. Cette balance d'activité entre fibres afférentes tactiles rapides et nociceptives lentes explique que la douleur secondaire à un traumatisme ou au contact avec une plante urticante puisse être soulagée par un frottement cutané léger. Elle a permis l'émergence de la stimulation électrique transcutanée des nerfs périphériques, et de la stimulation de la colonne dorsale médullaire par l'implantation d'électrode pour certaines douleurs périphériques. Ce mécanisme pourrait aussi expliquer l'action antalgique de l'acupuncture.

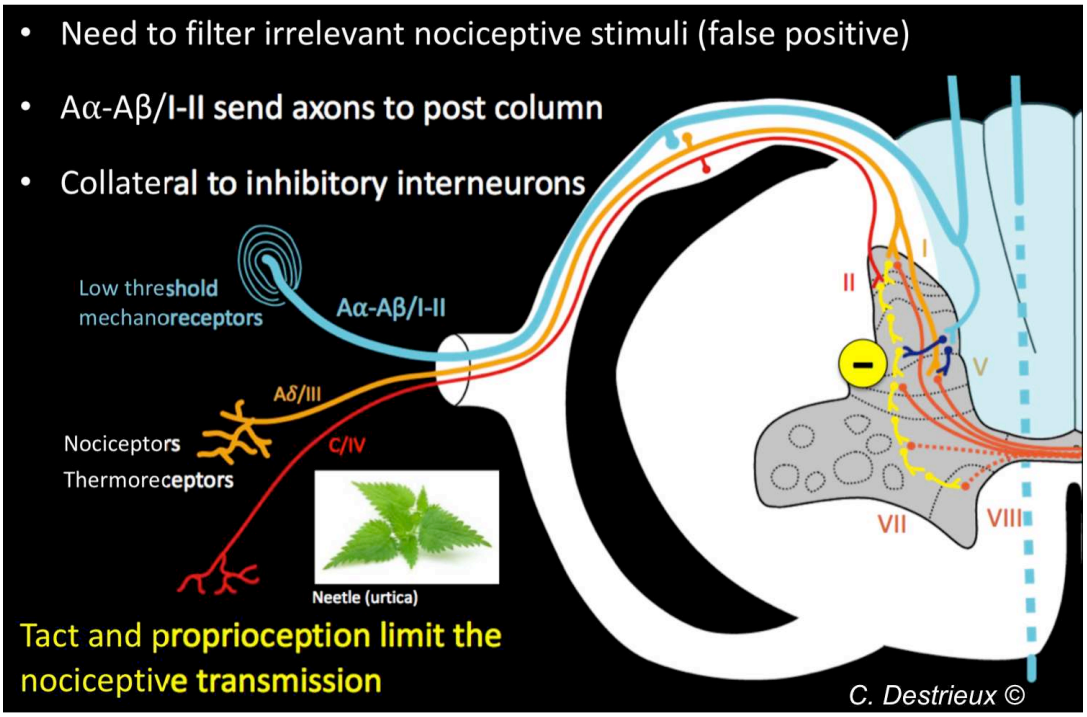

Figure 5 : gate control

Des collatérales issues du système cordonal postérieur, en charge du tact et de la proprioception activent des interneurones inhibiteurs qui interrompent la transmission thermoalgique.

Le système descendant du contrôle de la douleur a été découvert lors de la stimulation électrique de la substance grise périaqueducale qui produit une profonde analgésie. Plusieurs groupes de cellules, notamment de la formation réticulée, sont impliqués dans cette voie descendante comme par exemple le noyau du Raphe Magnus. Ces fibres issues du Raphe Magnus établissent des connexions au niveau des

lames I et II de la corne dorsale, où se situent les neurones de la nociception. Elles agiraient en libérant plusieurs neurotransmetteurs : sérotonine, norépinephrine, peptides opioïde. [1,2]

1.2.4 Libération antidromique de neuropeptides

De plus en plus d'arguments sont en faveur du rôle important de la libération de neuropeptides depuis les branches périphériques des neurones dans plusieurs pathologies telles que l'asthme, les maladies inflammatoires de l'intestin, l'arthrite rhumatoïde, ou encore **la migraine.**[1]

Les études imunohistochimiques ont montré l'implication la substance P (SP), du Vasoactive Intestinal Peptide (VIP), de la Cholecystokine (CCK), du Calcitonin Gene-Related Peptide (CGRP), de la galanine. Ils étaient présents au niveau des terminaisons nerveuses axonales (périphériques ou centrales) et des corps cellulaire du ganglion spinal.[1]

La fonction de ces neuropeptides au niveau des terminaisons périphériques n'est pas encore très claire. Suite à une stimulation douloureuse, ils peuvent être libérés au niveau du tissu périphérique par activation antidromique des axones. Ils entrainent d'importants effets sur les vaisseaux avoisinants ; les peptides SP et VIP produisent une vasodilatation, augmentent le flux sanguin et favorisent l'extravasation du liquide capillaire avec pour conséquence l'apparition d'un œdème. On sait également que la SP peut agir sur le système immunitaire, en activant la phagocytose et la libération de médiateurs de l'inflammation. On pense que la libération de ce neuropeptide est secondaire à un réflexe axonal : les signaux afférents produits à partir des récepteurs ne sont pas uniquement transmis vers la moelle, mais également en distalité dans les branches des fibres sensitives qui n'ont pas été stimulées. Enfin, la stimulation douloureuse change le contenu en neuropeptides des cellules ganglionnaires stimulées, avec une augmentation particulièrement marquée de la SP et du CGRP. Le blocage des récepteurs à la SP (NK-1) ou l'épuisement des nerfs de SP réduit la réaction inflammatoire.

1.3 Les voies centrales de conduction de la sensibilité

Deux voies de conduction distinctes, cordonale postérieure ou lemniscale, et spinothalamique ou extralemniscale, transmettent les informations sensitives depuis la périphérie jusqu'au diencéphale (thalamus), puis, souvent, jusqu'au cortex cérébral.

Ces 2 voies forment une chaine de 3 neurones, croisent la ligne médiane et ont une organisation somatotopique.

1.3.1 Le faisceau cordonal postérieur ou lemniscal

Le faisceau cordonal postérieur (ou lemniscal), est la voie de la sensibilité tactile, proprioceptive et vibratoire consciente.

Les axones centraux des **protoneurones** myélinisés de gros calibre (fibres Aα, A / I, II) sont, comme nous l'avons vu, groupés médialement dans la racine dorsale du nerf spinal. Ils se prolongent sans synapse dans la colonne dorsale ipsilatérale de la moelle spinale pour atteindre un premier relais synaptique au niveau des noyaux de la colonne dorsale à la face dorsale de la moelle allongée.

Au niveau cervical, on distingue 2 faisceaux dans le cordon dorsal de la moelle spinale : le faisceau gracile et le faisceau cunéiforme, séparés par le sillon paramédian postérieur et organisés de manière somatotopique : le faisceau gracile, le plus médial, véhicule les informations sensitives tactiles et proprioceptives du membre inférieur jusqu'au noyau gracile. Le faisceau cunéiforme véhicule les informations sensitives tactiles et proprioceptives du membre supérieur, de l'hémi cou et de l'hémi thorax jusqu'au noyau cunéiforme. La voie cordonale postérieure reçoit les fibres provenant des nerfs périphériques tout au long de son ascension. De ce fait, sa taille augmente progressivement dans la direction caudo-rostrale, et la distinction entre faisceaux gracile et cunéiforme n'a de sens qu'à la moelle cervicale et thoracique haute, qui seules comportent des fibres provenant de la totalité de l'hémicorps.

Le corps cellulaire du **deutoneurone** est situé dans les noyaux graciles et cuneatus au niveau de la moelle allongée. Les deutoneurones décussent peu de temps après leur origine pour gagner le lemnisque médian, un faisceau de fibres blanches paramédian. Ce faisceau continue alors son trajet rostral dans le tegmentum, en position paramédiane dans le tronc cérébral. Il est refoulé latéralement au niveau du mésencéphale par le noyau rouge, puis gagne le thalamus.

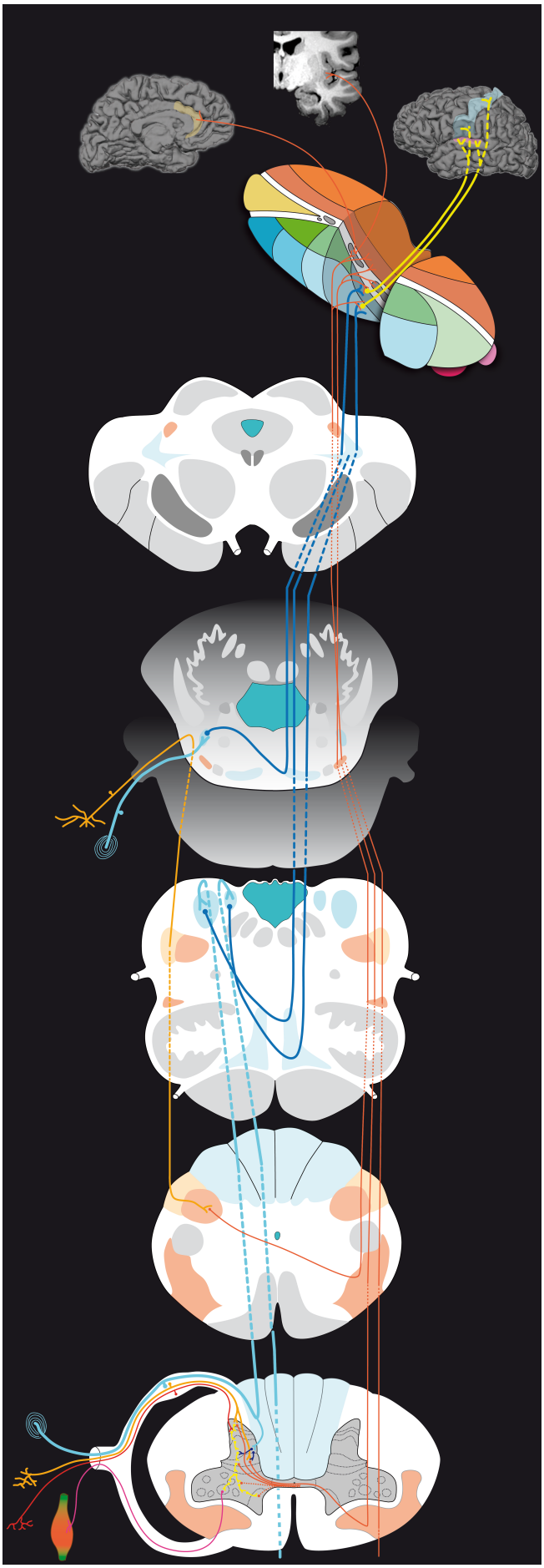

Figure 6 : systèmes cordonal postérieur (lemniscal, bleu) et spino-thalamique (extra-lemniscal, orange)

Dans le ***système cordonal postérieur****, les protoneurones sont groupés dans la racine dorsale du nerf spinal, se prolongent dans la colonne dorsale ipsilatérale de la moelle spinale pour atteindre les deutoneurones, situés au sein des noyaux graciles et cunéiformes de la moelle allongée. Les deutoneurones décussent peu de temps après leur origine pour gagner le lemnisque médian, et rejoindre les tertioneurones localisés au sein du thalamus. A partir de ceux-ci partent les radiations thalamo-corticales, qui gagnent la corona radiata pour se terminer au niveau du cortex somesthésique primaire mais également au niveau du cortex somesthésique secondaire, du cortex insulaire, et de l'opercule temporal.*

Dans le ***système spino-thalamique****, les protoneurones, groupés dans la racine dorsale du nerf spinal, se terminent dans les couches I, II et V de la corne dorsale de* la moelle. *Ils font synapse avec les deutoneurones, qui croisent la ligne médiane à chaque niveau métamérique dans la substance grise pour ensuite monter dans le cordon antero-latéral de la moelle et former le faisceau spinothalamique. Ce faisceau se termine finalement dans le thalamus. Le* 3ème *neurone, thalamocortical projette au niveau des cortex somesthésiques primaire et secondaire, de l'insula et le gyrus cingulaire antérieur*

Ce faisceau rejoint ensuite le **tertioneurone** dont le corps cellulaire est situé dans la partie caudale du noyau ventro-postéro-latéral (VPL) du thalamus. Il existe une organisation thalamique somatotopique, avec les fibres du membre inférieur en position plus latérale et les fibres du membre supérieur en position plus médiale. Ce troisième neurone forme les radiations thalamo-corticales, qui gagnent la *corona radiata* pour se terminer au niveau du cortex somesthésique primaire (gyrus post central, organisé selon un homonculus sensitif) permettant au message tactile et proprioceptif de devenir conscient et d'être caractérisé, notamment au niveau spatial. Des projections existent également au niveau du cortex somesthésique secondaire, du cortex insulaire, et de l'opercule temporal, participant à la perception de l'image du corps.

1.3.1 Le faisceau spino thalamique ou extralemniscal

Le faisceau spino-thalamique est impliqué dans la perception de la douleur et de la température. Comme nous l'avons vu, les **protoneurones** de petite taille, myélinisés (Aδ ou III) et non myélinisés (C ou IV) sont connectés aux nocicepteurs et aux thermorecepteurs. Ils sont en position latérale à l'entrée de la racine dorsale du nerf spinal dans la moelle et entrent dans la corne dorsale de la moelle. Ils se terminent dans les couches I, II et V et font synapse avec les deutoneurones, directement ou via des interneurones qui modulent la transmission du message thermoalgique.

Les axones des **deutoneurones** croisent la ligne médiane à chaque niveau métamérique dans la substance grise pour ensuite monter dans le cordon antero-latéral de la moelle et former le faisceau spinothalamique. A l'étage du tronc cérébral le faisceau spinothalamique donne des collatérales vers la formation réticulée et aux noyaux du tronc cérébral impliqués dans le contrôle autonome (respiratoire, circulatoire) et la réponse comportementale. Ce faisceau se termine finalement dans le noyau ventro-postérieur du thalamus (VPL), mais aussi dans les noyaux intralaminaires et médiodorsal du thalamus.

Le 3ème neurone, thalamocortical, a des cibles corticales plus vastes que celle du système cordonal postérieur:

- les neurones du VPL qui reçoivent des afférences thermoalgiques projettent comme le système cordonal postérieur sur les cortex somesthésiques primaire et secondaire. Ils suivent la même somatotopie et permettent la perception et la caractérisation conscientes de la douleur.

- les neurones des noyaux médiodorsal et intralaminaires projettent quant à eux sur l'insula et le gyrus cingulaire antérieur. Ils seraient responsables de la valence émotionnelle de la douleur.

1.3.2 Les systèmes de contrôle de la transmission du message douloureux.

Des systèmes analogues à ceux décrits pour la corne dorsale de la moelle (contrôles segmentaires spinaux) existent à chaque niveau du système nerveux central. On peut ainsi distinguer 3 autres systèmes de contrôle : ***inhibiteurs descendants***, ***facilitateur descendants***, ***inhibiteurs diffus induits par une stimulation nociceptive (CIDN).***

Les contrôles inhibiteurs descendants sont issus du mésencéphale (substance grise périaqueducale) et de la moelle allongée rostroventrale (RBRV). Cette dernière associe le noyau du raphé magnus et les noyaux paragigantocellulaire et gigantocellulaire. La stimulation de ces structures met en jeu des voies descendantes sérotoninergiques qui agissent aux différents segments spinaux. Ils inhibent les neurones nociceptifs spinaux, bloquant ainsi la transmission des messages douloureux. Il existe également un système inhibiteur descendant noradrénergique issus du locus coeruleus et du locus subcoeruleus.

Les contrôles facilitateurs descendants sont également issus de la RBRV mais exacerbent le message nociceptif, notamment lors d'une faible stimulation du RBRV.

L'équilibre de ces 2 systèmes descendants concurrents, l'un inhibiteur, l'autre excitateur, détermine le degré global d'excitabilité de la corne dorsale de la moelle et module la transmission de l'information douloureuse.

Les contrôles inhibiteurs diffus induits par une stimulation nociceptive font intervenir des mécanismes sérotoninergiques. Ils entrainent une inhibition descendante des afférences nociceptives au niveau des couches superficielles de la corne dorsale des différents segments spinaux, par le biais d'une boucle spino-médullo-spinale, entrainant ainsi une inhibition diffuse.[7]

1.4 Les différentes douleurs

La douleur est une expérience subjective sensorielle et émotionnelle désagréable, qui se produit lors d'une lésion tissulaire ou d'un stimulus pouvant conduire à une telle lésion.

La nociception a une importance vitale, permettant de protéger le corps en ne reproduisant pas une situation qui lui serait préjudiciable, en modifiant un comportement en cours ou à venir. Seule une petite partie des informations perçues par les nocicepteurs et les thermorécepteurs et conduites par le système spinothalamique arrive au cortex cérébral où elle devient consciente. La majorité est en fait filtrée par les systèmes de contrôle de la transmission douloureuse aux différents étages du système nerveux. Ce mécanisme « protège » le cortex cérébral des informations thermoalgiques non pertinentes, préservant ainsi le rôle d'alerte du système. Par ailleurs une partie du message thermoalgique est traité au niveau sous cortical par la substance réticulée, notamment la substance grise périaqueducale (PAG), le complexe amygdaloïde, l'hypothalamus. Ce traitement sous-cortical, même s'il n'est pas pleinement conscient, participe aux mécanismes autonomes, endocriniens, ou comportementaux mis en place en réponse aux stimulus douloureux. Ils permettent l'adaptation à la situation douloureuse afin de limiter les conséquences du stimulus vulnérant.

Du fait de cette organisation, on peut distinguer différents types de douleurs :

La douleur nociceptive ou douleur aigüe, induite par l'activation de récepteurs nociceptifs par un stimulus potentiellement dangereux est physiologique et constitue un système d'alarme : son seuil est élevé, elle est contemporaine de l'activation des nocicepteurs et cesse avec elle. Il existe une bonne corrélation entre intensité de la stimulation des nocicepteurs et l'expérience douloureuse. Elle joue un rôle homéostatique, servant de signal pour changer le comportement et éviter un dommage tissulaire. Deux phases peuvent être distinguée lors d'une lésion tissulaire aigue :

- la première phase entraine une douleur brutale, bien localisée, mais pas très intense
- la seconde, accompagnée d'une douleur lente, apparaît après un temps de latence. Elle est plus intense, peu localisée, et perdure même après la fin du

stimulus. Cette douleur lente, retardée dépend des fibres C (vitesse de conduction inférieure à 1m/sec).

A côté de cette douleur physiologique, plusieurs douleurs pathologiques peuvent être décrites :

- il peut s'agir **d'un « emballement » du système nociceptif**, par exemple par sensibilisation des nocicepteurs (hyperalgie primaire), des deutoneurones de la corne dorsale de la moelle ou encore à des niveaux plus rostraux du système nerveux (hyperalgie secondaire). Il peut aussi s'agir de la décharge prolongée de récepteurs silencieux en réponse à une lésion tissulaire, notamment inflammatoire. Ces douleurs chroniques sont peu corrélées à l'intensité du stimulus. La stimulation douloureuse entraine ici une expérience de la douleur plus intense qu'attendue (hyperesthésie).
- il peut aussi s'agir d'un **défaut des systèmes qui filtrent le message douloureux** avant qu'il ne devienne conscient. Ces douleurs neuropathiques, aussi appelées douleur de désafférentation, surviennent notamment après la perte d'afférences tactiles et proprioceptives provenant des mécanorécepteurs à bas seuil, par exemple au niveau de la racine dorsale de la moelle ou des voies somesthésiques centrales (moelle ou thalamus). Ces afférences sont alors incapables de jouer leur rôle de modulation de la transmission nociceptive, par exemple au niveau du *gate control*. Cette douleur associe une sensation de brûlure, de froid, ou de décharge électrique, et est parfois associée à d'autres symptômes tels que fourmillements ou picotements, avec hypoesthésie, voire d'une anesthésie dans le même territoire.

1.5 CONCLUSION

Le système somesthésique constitue l'un des principaux systèmes sensoriels de l'organisme humain, et est responsable de la perception des différentes sensibilités – tactiles, proprioceptives et nociceptives.

Il conduit les informations par de deux principales voies ascendantes croisées et somatotopiques: la voie **lemniscale** (perception **tactile, proprioceptive et vibratoire**.) et La voie **spinothalamique (**perception **douloureuse et thermique**)**.** Chacune de ces voies présente des caractéristiques spécifiques : type de

récepteur périphérique, type de fibres nerveuses (taille, myélinisation), trajet anatomique, interconnexion.

Plusieurs mécanismes modulent la transmission des informations thermoalgiques au niveau de la corne dorsale de la moelle, ou central.

Nous allons étudier dans le chapitre suivant la sensibilité cranio-céphalique qui, malgré des caractéristiques propres, rejoint les voies de la somesthésie générale.

Chapitre 2 : Somesthésie de l'extrémité céphalique

Ce second chapitre synthétise les connaissances actuelles sur la sensibilité cranio-céphalique. Elle repose sur une revue de la littérature incluant des études anciennes anatomiques, immuno histochimiques, cliniques, chirurgicales, et plus récentes en neuro imagerie.

Nous envisageons successivement, l'anatomie des sensibilités extracrânienne, et intracrânienne, notamment des méninges et du cerveau et les territoires périphériques du nerf trijumeau. Nous décrirons ensuite l'organisation spécifique des fibres nerveuses qui se regroupent selon leur origine topographique et leur rôle fonctionnel à chaque niveau du système trigéminal : nerf trijumeau, complexe nucléaire trigéminal du tronc cérébral, thalamus, cortex cérébral.

Le système trigéminal est en effet le principal acteur de l'innervation sensitive de la face, et de l'innervation nociceptive du crâne et du cerveau,[1–7] et est impliqué dans les pathologies douloureuses de la face et du crâne. [15]

Deux articles de revue sur l'innervation intracrânienne (publié)[6] et le système trigéminal (soumis) donnent au lecteur une vision d'ensemble de ce système complexe, commun à toutes les céphalées et douleurs faciales (cf. annexe, articles 1 et 2).

2.1 Anatomie de la sensibilité extra crânienne

Le nerf trijumeau est responsable de l'innervation tactile, proprioceptive et thermoalgique des structures superficielles et profondes de la face, via ses 3 branches, les **nerfs ophtalmique (V1), maxillaire (V2) et mandibulaire (V3)**. La partie postérieure de la tête est, elle, innervée par les premiers nerfs rachidiens cervicaux.

2.1.1 Récepteurs cutanés faciaux

Les récepteurs cutanés de la face et du scalp sont généralement similaires à ceux de la peau des autres régions du corps avec une répartition pourtant différente. Par exemple, les études de micro neurographie du nerf infra orbitaire, branche du V2, ne retrouvent pas de corpuscule de Pacini dans son territoire cutané. Cette constatation est en accord avec la faible sensibilité de la peau faciale à la vibration haute fréquence. La face présente en revanche une sensibilité tactile très fine en raison de récepteurs à la pression ayant un seuil plus bas que dans les autres régions du corps. [1,2,16,17]

2.1.2 Branches du nerf trijumeau et sensibilité faciale superficielle

Les récepteurs sont connectés aux trois branches du nerf trijumeau qui chacune innerve un dermatome facial (Figure 7) et contient des fibres pour le tact, la proprioception, la pression, la vibration et la nociception.

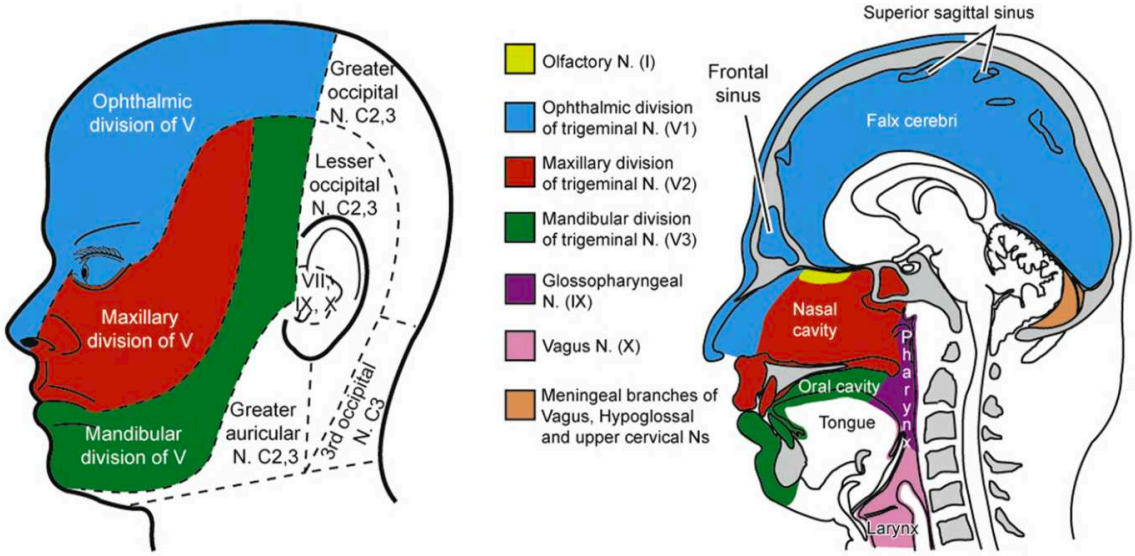

Figure 7 : Territoire d'innervation cranio-faciale
L'innervation de l'extrémité céphalique dépend du nerf trijumeau (V), d'autres nerfs crâniens (glossopharyngien IX, vague X) et de nerfs rachidiens cervicaux (C2, C3). A gauche sensibilité faciale superficielle. A droite, sensibilité faciale profonde. A partir de *The Human Nervous System, 2012, Mai et Paxinos.*[5]

2.1.2.1 Nerf ophtalmique (V1)

Le nerf ***ophtalmique (V1)*** est responsable de l'innervation cutanée de la partie supérieure de la face et de la cornée et, conjointement avec le V2, d'une partie de la muqueuse nasale.

La cornée ne comporte pas de récepteur encapsulé mais seulement des terminaisons libres de petit calibre. Ces fibres sont myélinisées (Aδ) et non myélinisées (C) dans sa partie périphérique et uniquement amyéliniques dans sa partie centrale. Ceci plaide pour une sensibilité cornéenne nociceptive exclusive, les sensibilités tactile, au froid, ou au chaud décrites par le passé étant secondaires à la méthode d'exploration : le stimulus utilisé était en effet un jet d'air (Air Stream) qui simulait également la conjonctive et la paupière adjacentes.

Le nerf ***ophtalmique (V1)*** nait à la partie médiane du ganglion trigéminal, se dirige vers l'avant légèrement incliné vers le haut, pour gagner la partie ventrale de la paroi

latérale du sinus caverneux. Il se divise 3 branches terminales, les nerfs ***frontal***, ***nasociliaire*** et ***lacrymal*** (Figure 8), à proximité de la fissure orbitaire supérieure (FOS) par laquelle il quitte le crâne :

- ***Le nerf frontal*** nait du V1 au niveau de la paroi latérale du sinus caverneux, traverse la FOS, entre dans l'orbite et se divise en nerfs ***supratrochléaire*** et ***supraorbitaire***. Le nerf supratrochléaire quitte l'orbite entre la fossette trochléaire et le foramen supraorbitaire. Le nerf supraorbitaire sort au niveau du foramen supraorbitaire. Tous deux innervent les téguments de la région frontale (Figure 9).
- ***Le nerf nasociliaire*** nait de la face médiale du V1 au niveau de la partie antérieure du sinus caverneux, traverse la FOS, et atteint la partie médiale de l'orbite. Il se termine en nerfs ***éthmoïdal antérieur*** (sensibilité de la muqueuse nasale) et ***infratrochléaire*** *(sensibilité cutanée de la partie médiale des paupières, du sac lacrymal et de la caroncule lacrymale).* Sur son trajet il émet des collatérales :
  - une racine au ganglion ciliaire, localisé à la partie inféro-latérale du nerf optique et médialement au muscle droit latéral. Il reçoit par ailleurs des fibres sympathiques et parasympathiques provenant du nerf oculomoteur. Il donne les **nerfs ciliaires courts** destinés au muscle constricteur de l'iris et au muscle ciliaire.
  - les **nerfs ciliaires longs** destinés à l'iris et à la cornée (sensibilité du bulbe oculaire et de la cornée et innervation du dilatateur de l'iris)
  - les nerfs ***éthmoïdaux postérieurs***.
- ***Le nerf lacrymal*** nait de la face latérale du V1 au niveau de la FOS ou juste en arrière de celle-ci. Dans l'orbite, il suit le bord supérieur du muscle droit latéral, et participe à l'innervation sécrétoire de la glande lacrymale.[3,18,19] Il gagne la partie latérale de la paupière supérieure.

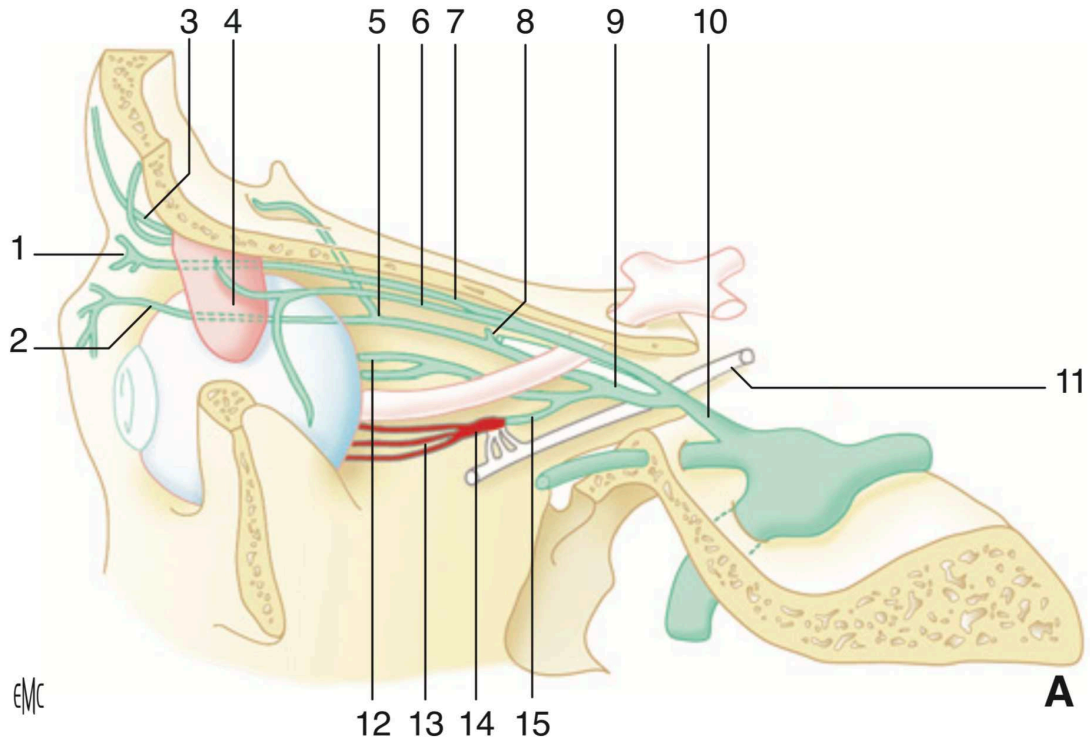

Figure 8 : Distribution périphérique du V1. D'après Sindou et al.[19]

Le nerf ophtalmique (10) donne les nerfs :

- **frontal** (7) qui se termine en : nn. supratrochléaire (1) et supraorbitaire (3).
- **nasociliaire** (9) qui se termine en nn. ethmoïdal antérieur (5) et infratrochléaire (2) et donne les :
  - nn. ciliaires longs (12) et racine du ganglion ciliaire (15) qui se termine sur le ganglion ciliaire (14). Ce dernier reçoit des afférences végétatives depuis le n. oculomoteur (11) et donne les nn. ciliaires courts (13),
  - n. ethmoïdal postérieur (8).
- **lacrymal** (6) pour la glande lacrymale (4).

Le V1 donne par ailleurs des branches collatérales à destinée méningée :

- Le **nerf tentoriel**, pour la tente du cervelet et la partie postérieure de la faux du cerveau,
- Des rameaux méningés pour le cavum trigéminal et le sinus caverneux.

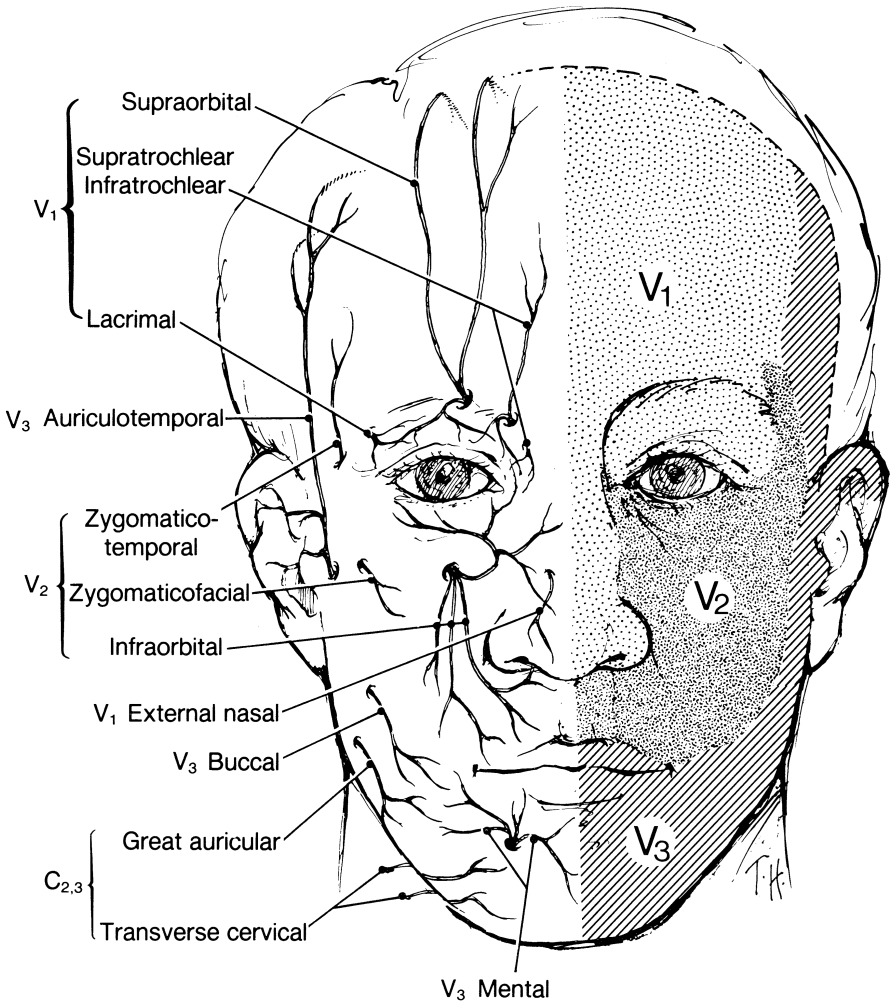

Figure 9 : Émergence des branches trigéminales superficielles de la face [20]

2.1.2.2 Nerf maxillaire (V2)

Le nerf ***maxillaire (V2)*** innerve la partie moyenne de la face : paupière inferieure, nez, lèvre supérieure, cavités sinusiennes, muqueuses orale et nasale, gencives et dents supérieures. La région périorale présente une innervation sensitive dense, avec de nombreux récepteurs encapsulés labiaux.

Le V2 quitte la portion moyenne du ganglion trigéminal, et se dirige sous la dure-mère de la fosse cérébrale moyenne. Il quitte le crâne à travers le foramen rond et chemine dans la fosse ptérygopalatine, la fissure orbitaire inférieure puis le sillon infra orbitaire. Il se termine dans le canal infraorbitaire en **nerf infraorbitaire** (Figure 9).

Dans son trajet il donne de multiples collatérales :

- un **rameau méningé moyen**, pour la dure-mère de la fosse cérébrale moyenne,

- deux **rameaux pour le ganglion ptérygopalatin** qui donne des rameaux orbitaires, palatins, nasaux, nasopalatins et pharyngiens.
- des **rameaux orbitaires** pour les cellules ethmoïdales postérieures et le sinus sphénoïdal,
- Le nerf ***zygomatique,*** situé dans la fosse ptérygopalatine, entre dans l'orbite via la fissure orbitaire inférieure et se subdivise en nerfs ***zygomatico-temporal*** et ***zygomatico-facial***. Ces 2 nerfs se dirigent vers l'angle inférolatéral de l'orbite (Figure 9):
    - Le nerf ***zygomatico-temporal*** donne des branches communicantes avec le nerf ***lacrymal***, puis entre dans la fosse temporale via un canal osseux de l'os zygomatique. Il poursuit son trajet vers le haut entre l'os et le muscle temporal, puis traverse le fascia temporal profond.
    - Le nerf ***zygomatico-facial*** émerge quant à lui au niveau de la face, via le foramen zygomatico-facial de l'os zygomatique.
- Les nerfs ***alvéolaires supérieurs*** : ***postérieur***, ***moyen*** et ***antérieur***, pour les dents du maxillaire.

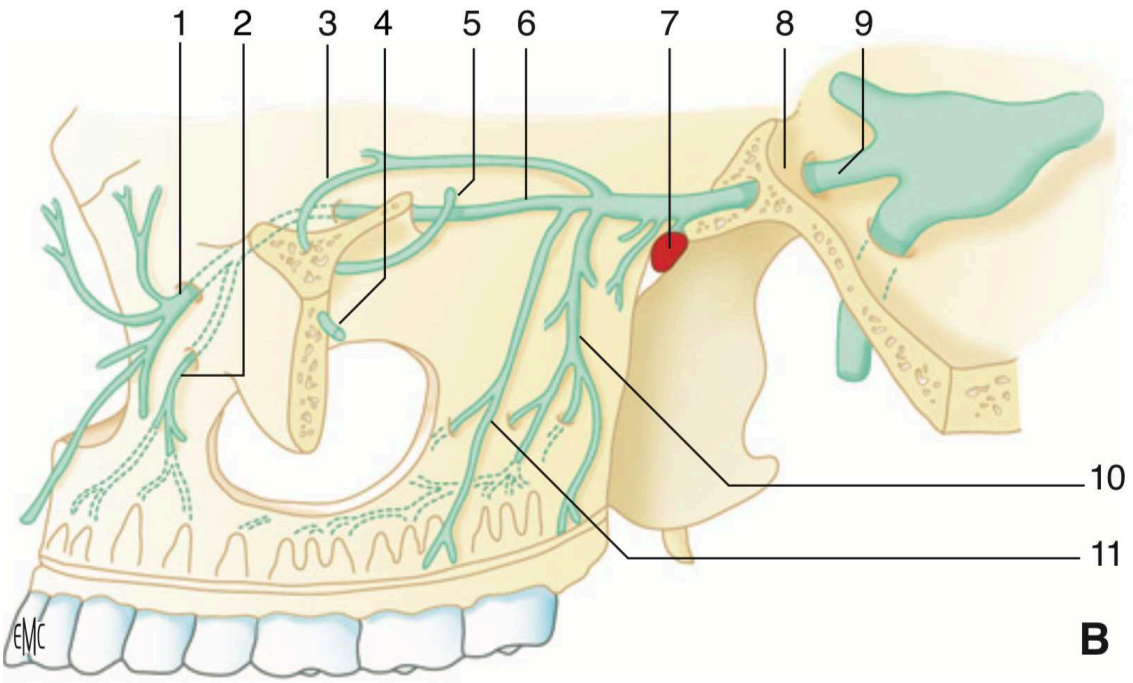

Figure 10 : Distribution périphériques du V2. D'après Sindou et al.[19]

Le nerf maxillaire (V2, 9) quitte le crâne par le foramen rond (8), chemine à proximité du ganglion ptérygopalatin (sphénopalatin) (7) qui lui donne des fibres végétatives. Il se termine en nerf infraorbitaire après être passé dans le canal homonyme (1). Il donne des collatérales, notamment les nerfs :

- **zygomatique** (3), qui donne les nn. zygomatico-facial (4) et zygomatico-temporal (5),
- **alvéolaires supérieurs postérieur** (10), **moyen** (11) et **antérieur** (2),
- et un rameau méningé pour la fosse cérébrale moyenne (non représenté).

2.1.2.3 Nerf mandibulaire (V3)

Le ***nerf mandibulaire (V3)*** innerve la partie inférieure de la face : peau de la région temporale, partie de l'auricule, gencive, dents et lèvre inférieures. Cette dernière comporte comme son homologue supérieure, de nombreux récepteurs encapsulés. Le V3 contient également des fibres motrices efférentes pour les muscles manducateurs. La racine sensitive du V3 nait de la face latérale du ganglion trigéminal, et quitte le crâne via le foramen ovale, pour entrer dans la fosse infratemporale.

Le nerf ***mandibulaire (V3)*** donne deux branches terminales, les nerfs lingual et alvéolaire inférieur (Figure 11) :

- Le nerf ***lingual*** est responsable de l'innervation :
    - *sensitive* des deux tiers antérieurs de la langue.
    - *gustative* de ce même territoire. Les fibres connectées aux récepteurs au goût quittent le nerf lingual par la corde du tympan pour gagner le nerf facial puis le noyau gustatif supérieur de la fosse rhomboïde.
    - *sécrétoire* des glandes submandibulaire et sublinguale : les fibres parasympathiques préganglionnaires issues du noyau salivaire supérieur de la fosse rhomboïde cheminent dans le nerf facial jusqu'à sa troisième portion. Elles le quittent par la corde du tympan pour gagner le nerf lingual jusqu'au ganglion submandibulaire. Les fibres postganglionnaires qui en naissent se terminent sur les glandes submandibulaire et sublinguale.

- Le nerf ***alvéolaire inférieur*** pénètre la mandibule, donne de nombreux rameaux dentaires inférieurs, puis sort par le foramen mentonnier (Figure 9).

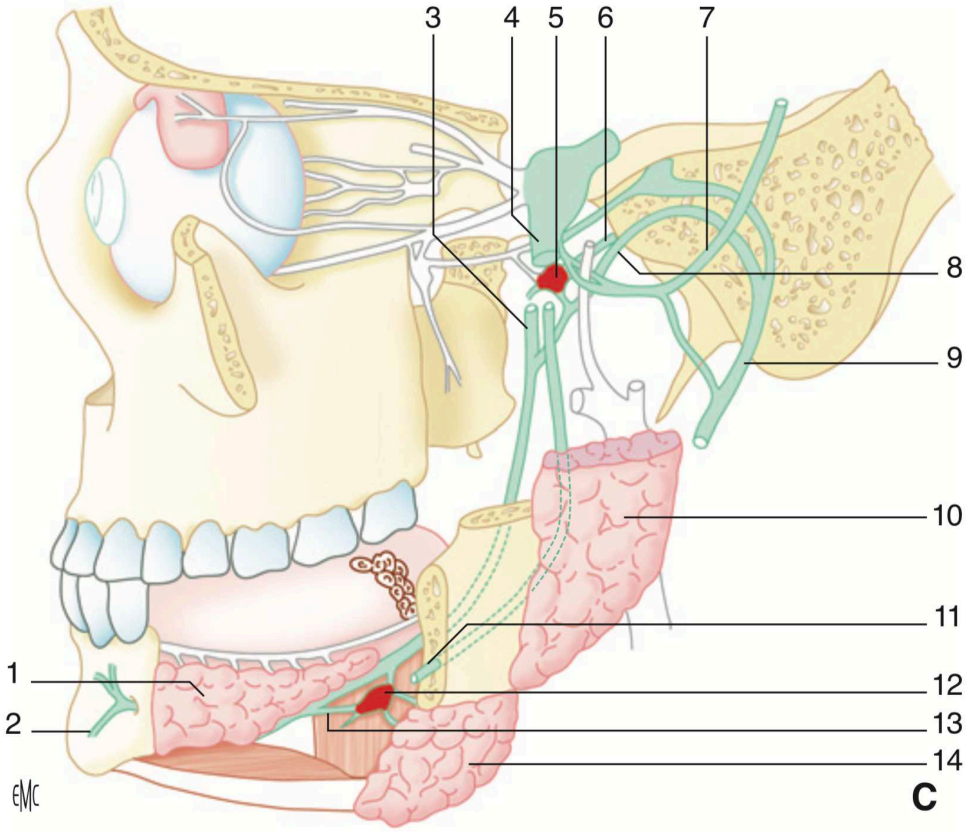

Figure 11: Distribution périphérique du V3, d'après Sindou et al.[19]

Le nerf mandibulaire (4) donne deux branches terminales :

- le **n. lingual** (3) qui assure l'innervation
    - sensitive et gustative des 2/3 antérieurs de l'hémilangue. Il reçoit par ailleurs des afférences parasympathiques (13) du ganglion submandibulaire (12), qu'il distribue aux glandes sublinguale (1) et submandibulaire (14). Les afférences gustatives et parasympathiques cheminent dans la corde du tympan (8), anastomose entre nerfs lingual (3) et facial (9).
- le **n. alvéolaire inférieur** (11) chemine jusqu'au foramen mentonnier (2) pour innerver la peau du menton.

Le n. auriculo-temporal (7) est une branche collatérale du nerf lingual (3) destinée à la région cutanée temporale. Il contient des fibres parasympathiques pour la glande parotide (10). Ces fibres proviennent du nerf glossopharyngien via le n. petit pétreux (6) et le ganglion otique (5).

Le nerf mandibulaire donne de nombreuses branches collatérales sur son trajet, notamment le rameau méningé pour la fosse cérébrale moyenne et le nerf auriculo-temporal. Ce dernier assure l'innervation somesthésique de la région temporale (Figure 9) et végétative de la glande parotide :

- il reçoit des fibres sympathiques périvasculaires qui suivent l'artère méningée moyenne, branche de l'artère maxillaire. Cet échange est facilité par le contact étroit du nerf auriculo-temporal qui forme une boutonnière autour de l'artère méningée moyenne.

- Les fibres parasympathiques pré-ganglionnaires proviennent du noyau salivaire inférieur, cheminent dans le nerf glossopharyngien qu'elles quittent au niveau de son ganglion inférieur via le nerf tympanique. Celui-ci se poursuit par le plexus tympanique qui donne le nerf petit pétreux se terminant sur le ganglion otique, situé immédiatement sous le foramen ovale. Les fibres post-ganglionnaires qui y naissent gagnent alors le nerf auriculo-temporal.

2.1.3 Sensibilité faciale profonde

La muqueuse nasale comporte essentiellement des terminaisons libres dont l'activation induit une sensation de picotement, de refroidissement ou de réchauffement. De nombreux odorants peuvent également stimuler simultanément les afférences trigéminales et olfactives. La partie supérieure de la fosse nasale est innervée par les nerfs ethmoïdaux. La partie postéro-inférieure de la fosse nasale est innervée par le nerf nasopalatin, qui passe de la fosse nasale à la fosse ptérygopalatine via le foramen sphénopalatin.

L'innervation de la cavité orale repose sur le V2 (nerfs alvéolaires supérieurs antérieur, moyen, postérieur) et le V3 (nerfs alvéolaire inférieur et lingual). La muqueuse est innervée par des terminaisons libres et des corpuscules de Merkel (tact), sans récepteur de Ruffini (sensibles à la pression). Le nerf lingual assure la sensibilité tactile et gustative des 2/3 antérieur de la *langue*. La *pulpe dentaire* présente principalement des terminaisons libres, qui s'activent lors de différents types de stimuli (mécaniques, thermiques, électriques, chimiques). Après une perte dentaire, la dent réimplantée peut être réinnervée, avec néanmoins des fibres moins nombreuses et de calibre plus petit. *Le ligament périodontal* est également richement innervé, avec des terminaisons libres et des corpuscules de Ruffini (sensible à la pression). Une inflammation de la pulpe et du ligament périodontal exacerbe les douleurs liées à la pression. Les récepteurs periondotaux à bas seuil renseignent sur le contact dentaire et permettent le contrôle de la mastication. Les corps cellulaires des afférences periodontales sont situés dans le ganglion trigéminal et les corps cellulaires des fibres dédiées à la sensibilité proprioceptive des muscles masticateurs sont dans le noyau mésencéphalique du V.

L'articulation temporo mandibulaire est richement innervée par des fibres du nerf auriculo-temporal provenant du V3. Sa capsule articulaire comporte de nombreux récepteurs encapsulés et des terminaisons libres ; le disque seulement des terminaisons libres.

2.1.4 Sensibilité de la face postérieure du crâne

La partie postérieure du crâne est innervée essentiellement par des branches de la racine dorsale du nerf spinal C2, et dans une moindre mesure C3 (Figure 12).

Le nerf grand occipital (ou nerf d'Arnold) est la branche postérieure de C2. Il quitte le canal rachidien entre C1 et C2 (espace inter-lamaire), traverse la membrane atloïdo-axoïdienne, pour remonter ensuite latéralement et croiser les muscles oblique inférieur, oblique supérieur et grand droit de la tête. Il traverse le muscle semi spinalis puis le trapèze, se ramifie en sous-cutané et se termine au niveau du cuir chevelu. L'émergence superficielle du nerf grand occipital se situe à environ 2 cm latéralement à la protubérance occipitale externe.

Il comporte un contingent moteur, pour les muscles grand *oblique*, *splénius*, *semi-spinalis*, et trapèze, et un contingent sensitif, pour la région occipitale jusqu'au vertex, la face postérieure du pavillon de l'oreille, une partie de la région frontale et pariétale.

De nombreuses anastomoses existent avec les branches postérieures de C1 (absence de territoire cutanée) et de C3 (territoire cutané occipital).

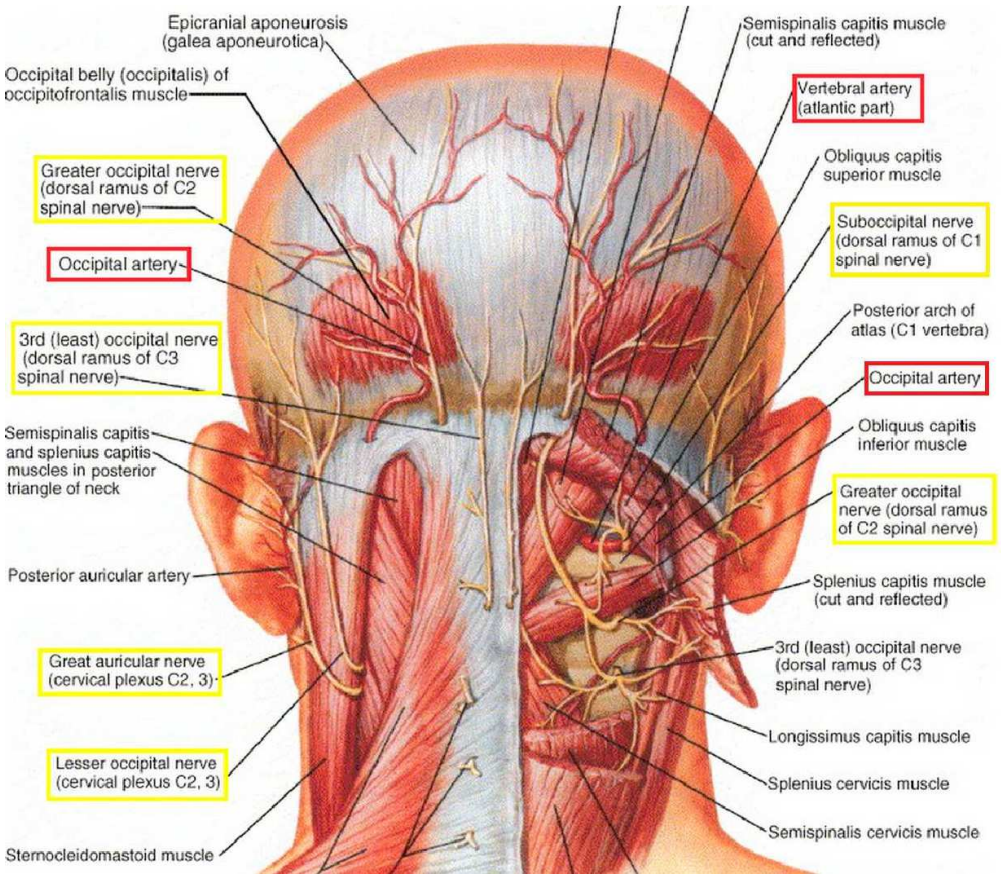

Figure 12 : Innervation cutanée occipitale à partir des rameaux C2 et C3.[21]

2.2 Anatomie de la sensibilité intra crânienne

Comprendre l'innervation intracrânienne est essentiel pour mieux appréhender la physiopathologie des céphalées. Nos connaissances proviennent d'observations durant des chirurgies cérébrales[8,22] en condition éveillée, d'études anatomiques[23–26] et d'études expérimentales chez l'animal.[11,12,27–30] L'innervation intracrânienne est uniquement nociceptive, et provient du nerf trijumeau, excepté au niveau de la fosse cérébrale postérieure innervée principalement par les premiers nerfs rachidiens cervicaux.

Longtemps, la dure mère, ses vaisseaux et les artères proximales du cerveau ont été considérés comme les seules structures intracrâniennes sensibles à la douleur.[13,18,22,23,31,32] De récentes études, notamment lors de chirurgies en condition éveillée, ont suggéré que des artères cérébrales plus petites ainsi que la pie père, étaient également sensibles à la douleur. D'autre part, des études de traçage immuno-histochimique ont décrit des anastomoses nerveuses directes entre les fibres intra et extra crâniennes via les sutures et les foramens du crâne. Ces nouvelles connaissances étendent considérablement le territoire du nerf trijumeau, par rapport à ce qui était admis jusqu'alors. [13,22,27,33]

2.2.1 Innervation de la dure mère supratentorielle

Arnold en 1831, et Von Luschka en 1856, ont été les premiers à décrire une innervation durale supratentorielle.[31,34] En 1929, Dowgjallo et Grzybowski identifiaient l'origine des fibres nerveuses méningées au niveau du ganglion trigéminal.[35] Penfield et McNaughton, et Ray et Wolff, ont spécifié en 1940 que la sensibilité durale était uniquement nociceptive, et confirmé qu'elle provenait des trois branches trigéminales. [8,23]

Bien qu'il existe de nombreuses variations anatomiques interindividuelles, l'innervation durale supratentorielle suit trois principales routes pour atteindre le ganglion trigéminal :[23] les routes rostrale et caudale qui dépendent du V1[23,26] et une route latérale qui emprunte le V2 et le V3 (Figure 13).

- ***La route rostrale,*** qui prend son origine au niveau de la fosse cérébrale antérieure, est constituée des nerfs ethmoïdaux antérieur et postérieur qui rejoignent le V1 ; ils sont formés de fines branches nerveuses au niveau de la dure mère de la lame criblée de l'ethmoïde.[23] De petites branches qui innervent la dure-mère du sinus sagittal supérieur rejoignent la partie antérieure de la faux et du processus crista galli puis le nerf ethmoïdal antérieur.

- ***La route caudale*** suit *le* rameau tentoriel du V1 (ancien rameau méningé récurrent d'Arnold). Ce nerf se forme à partir de nombreuses afférences provenant d'un large territoire méningé incluant la région du confluent postérieur des sinus, [23] la tente du cervelet, les 2/3 postérieurs de la faux du cerveau, la partie postérieure du sinus sagittal supérieur, le toit du sinus transverse, et probablement les sinus droit et sagittal inférieur. A la convexité, le rameau tentoriel du V1 innerve les branches distales de l'artère méningée moyenne et plus rarement sa branche antérieure.[23] Il innerve occasionnellement la dure mère pariéto-occipitale.[26] Selon Penfield, le rameau tentoriel du V1 suit la gaine durale du nerf trochléaire avant de rejoindre le bord supérieur du V1, dans la paroi latérale du sinus caverneux, environ 1 cm distalement au ganglion trigéminal. [23,36]

- ***La route latérale*** prend son origine dans la fosse cérébrale moyenne :[36] petite aile du sphénoïde, ptérion et, inconstamment, partie antérieure de la faux du cerveau.[22,23,25] Ces branches méningées latérales rejoignent le V2 ou le V3, ou l'angle entre V1 et V2 ou entre V2 et V3 à leur émergence du ganglion trigéminal.[23]

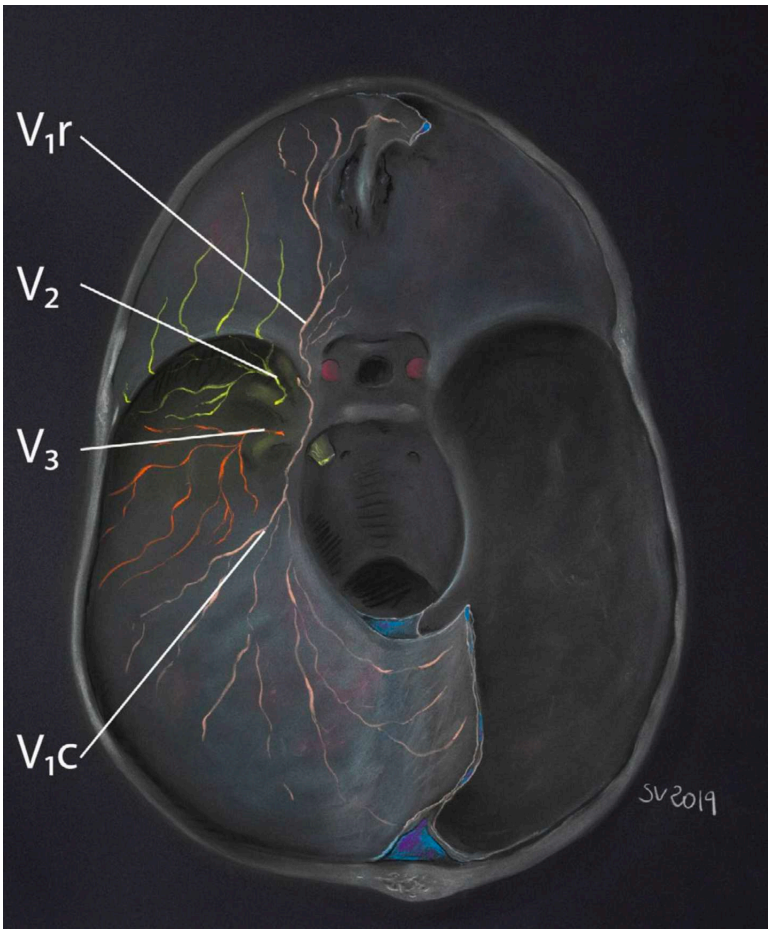

Figure 13 : Innervation durale supratentorielle. [38]

V1r : Route rostrale ;
V1c : route caudale ;
V2, V3 : route latérale.

Les observations en chirurgie éveillée et les études immunohistochimiques ont confirmé la sensibilité douloureuse et la variabilité topographique de la dure mère sus-tentorielle :

- la dure mère de la voute crânienne, ne comportant que peu de fibres nerveuses, est généralement insensible. [30]

- celle de la fosse cérébrale moyenne, adjacente aux branches de l'artère méningée moyenne, est très innervée. Elle est très sensible à la stimulation qui induit une douleur ipsilatérale temporale, retrorbitaire et frontale.[11,36]

- la stimulation du plancher de la fosse cérébrale antérieure produit également une douleur retro orbitaire ipsilatérale.[11]

- l'innervation durale est particulièrement dense dans les parois des sinus veineux, plus spécifiquement le long du sinus transverse[30], le tiers postérieur de la faux du cerveau et les points d'entrée des grosses veines dans les sinus veineux. [9,22] Ainsi, la stimulation le long de la faux du cerveau induit une douleur temporopariétale et frontale ;[9,11,22,36] celle de la partie supérieure de la tente du cervelet, du torcular et du sinus droit provoque une douleur de la tempe et périorbitaire ipsilatérale. [11,36]

2.2.2 Innervation de la dure mère infratentorielle

La fosse cérébrale postérieure est principalement innervée par des branches méningées des nerfs rachidiens C1 à C3 (avec une prédominance des fibres originaires de C2), et par des fibres issues des nerfs vague, hypoglosse, glossopharyngien, facial, et du tronc sympathique. Les fibres des nerfs rachidiens cervicaux entrent dans le crâne via le foramen magnum, mais aussi via le canal hypoglosse et le foramen jugulaire.[23,36–38] Chez l'animal, les métamères C2 à C4 de la moelle spinale reçoivent à la fois des informations nociceptives de la fosse cérébrale postérieure et des afférences nerveuses provenant des muscles et du revêtement cutané situés autour des oreilles, de la région occipitale et de la nuque.[39]

Lors des interventions chirurgicales, la stimulation mécanique de la dure mère de la fosse cérébrale postérieure peut entrainer des douleurs au niveau de la région occipitale ipsilatérale.[8] Enfin, de manière surprenante la stimulation directe de la racine de C1 peut provoquer des douleurs frontales chez les patients migraineux, alors qu'elle est localisée dans la région sous occipitale pour les patients sans migraine.[40–42]

2.2.3 Innervation cérébrale

Le cerveau a longtemps été considéré comme insensible à la douleur, et les structures intracrâniennes donnant lieu à nociception étaient limitées aux sinus veineux et aux parties proximales des artères du cercle artériel de la base. Cependant, des données récentes suggèrent que les petits vaisseaux cérébraux et la pie mère pourraient aussi être sensibles à la douleur. L'innervation nociceptive des artères du cerveau a été rapporté durant des chirurgies en condition éveillée en 1940 par Ray et Wolff,[8] et en 2018 par Fontaine.[22]

La perception induite par une stimulation intraopératoire mécanique, électrique ou thermique des artères cérébrales sustentorielles était douloureuse et projetée dans le territoire du V1. Plusieurs études histochimiques[11,28,43,44] chez le rat, le chat et le singe ont montré des fibres qui naissaient au niveau des structures vasculaires supra tentorielles pour gagner le V1. L'innervation des vaisseaux cérébraux par des fibres du V1 constitue le **système trigemino-vasculaire**, impliqué dans la pathogenèse des céphalées. [8–13,28,45] La stimulation mécanique des artères vertébrales, du tronc basilaire et de ses branches proximales en infra tentoriel induit quant à elle des douleurs occipitales ipsilatérales.[8]

Le système trigemino-vasculaire consiste en neurones pseudo-unipolaires :

- Leur corps cellulaire localisé dans le ganglion trigéminal donne des fibres périphériques et centrales. Ils connectent les vaisseaux intracrâniens au noyau trigéminal spinal localisé dans la moelle allongée et la moelle cervicale haute.[46]

- Les fibres distales de ce système trigémino-vasculaire forment un réseau épars de fibres nerveuses situé à proximité de la couche musculaire lisse de la paroi du vaisseau.[27] Elles se groupent en faisceau localisé entre l'adventice et la media[11,28,33,47,48] et contiennent plusieurs neuropeptides telles que la substance P, la neurokinine A et le CGRP (calcitonin gene related peptide), ce dernier jouant un rôle important dans la crise de migraine. [12,28,45,48–54] Chez le rat, les études de traçage histochimique ont montré que les fibres projetant au niveau du ganglion trigéminal proviennent des artère carotide interne, cérébrale moyenne, cérébrale antérieure, communicante postérieure et cérébrale postérieure, et de la partie rostrale de l'artère basilaire (Figure 14). Peu de fibres proviennent de l'artère cérébrale antérieure controlatérale. [27] La densité des fibres trigéminales était plus importante le long des artères proximales et diminuait distalement au niveau des petits vaisseaux. Elle était minimale dans les vaisseaux des noyaux gris centraux. [47] Enfin, chez le chat, des

fibres trigéminales innervant des petites artères piales, et/ou la pie mère ont été observées. [28,33,48]

Ces résultats expérimentaux chez l'animal sont concordants avec les observations de douleur induites par stimulation mécanique de la pie mère ou des vaisseaux piaux chez l'homme. Ils suggèrent la participation des vaisseaux de la pie mère au système trigémino-vasculaire. [22]

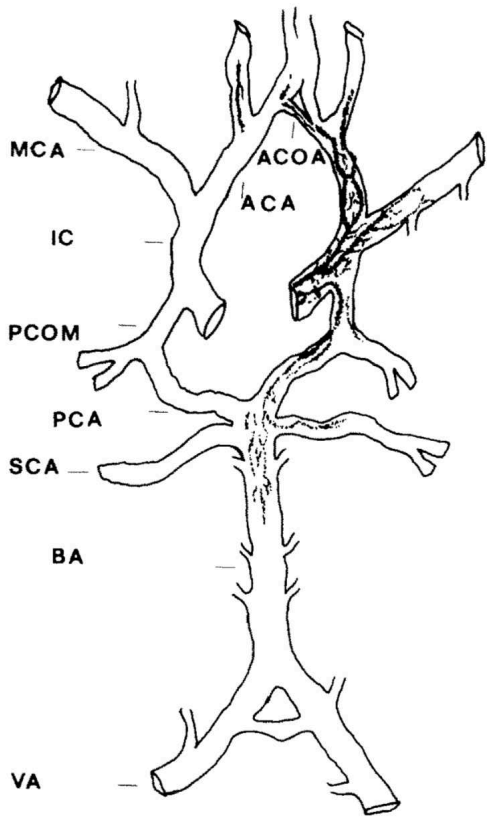

Figure 14 : Représentation schématique des fibres nerveuses trigéminales au niveau des artères du cerveau.
Ces fibres ont été marquées de manière antérograde sur les artères cérébrales du rat après injection de traceur WGA-HRP dans le ganglion trigéminal. [56]

2.3 Anastomoses entre innervations intra et extra crâniennes

Il est très probable que des branches intracrâniennes du nerf trijumeau participent à l'innervation extra crânienne. C'est en tout cas ce que démontrent des études anatomiques animales par marqueurs ou traceurs neuronaux antéro/rétrograde : des branches innervant le périoste péricrânien et les couches profondes adjacentes des muscles temporaux et supérieurs de la nuque pénètrent le crâne via les canaux émissaires et fissures crâniennes. Ils rejoignent alors des branches méningées des V2 et V3. [6,29,55–57]

Kosaras et al. ont étudié l'innervation de la calvaria chez la souris, par immunomarquage à la Peripherin (un marqueur de fibres minces et non myélinisées), et au CGRP (un marqueur plus typique des fibres non myélinisées). Ces marqueurs sont plus répandus parmi les fibres sensitives qu'autonomes, et la spécificité relative de ces anticorps a été confirmée par immunomarquage dans le ganglion trigeminal. A partir de sections coronales et horizontales de têtes de souris, des fibres marquées ont été observées au niveau des sutures crâniennes, où elles semblaient émerger de la dure-mère, ainsi qu'au niveau des canaux émissaires, de la moelle osseuse et du périoste (Figure 15 et Figure 16).

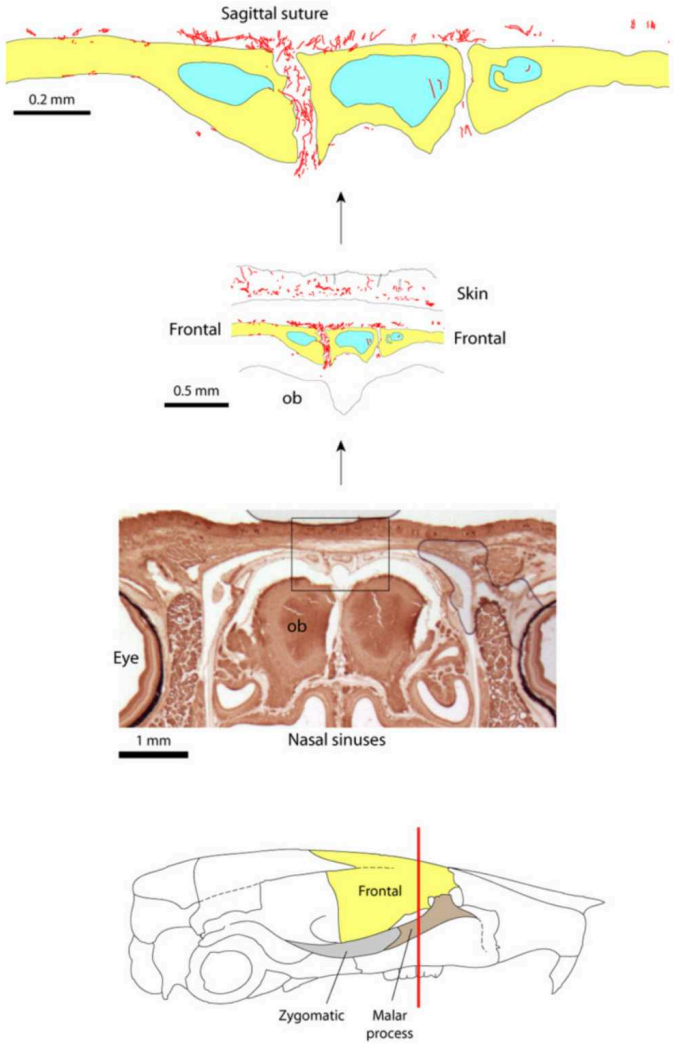

Figure 15 : Fibres nerveuses marquées par CGRP et périphérine. [58]
Vue frontale. Fibres nerveuses marquées par CGRP et périphérine au niveau de la suture sagittale de la souris.

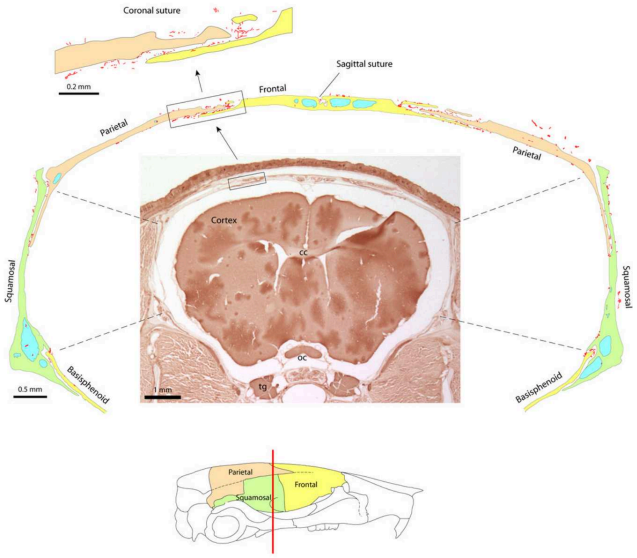

Figure 16 : Fibres nerveuses marquées par CGRP et périphérine. [58]
Vue frontale. Fibres nerveuses marquées par CGRP et périphérine au niveau de la suture coronale de la souris.

Les nerfs méningés qui innervent le périoste à travers les sutures de la calvaria pourraient expliquer le rôle des stimuli extracraniens (sensibilité musculaire, traumatismes bénins) dans le déclenchement des migraines. [56]

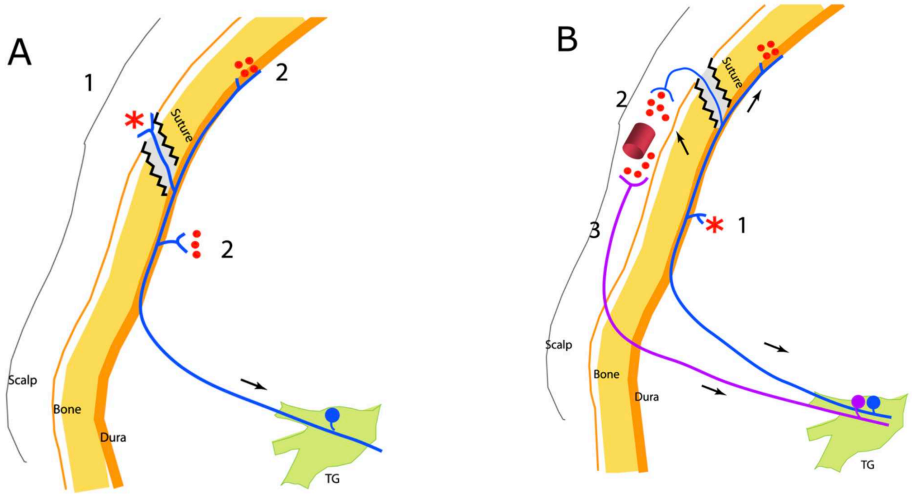

Figure 17 : Implications hypothétiques des fibres nerveuses transcraniennes dans la migraine. [56]
A : Origine extra crânienne de la douleur intracrânienne. Les potentiels d'action générés par les collatérales extracrâniennes (1) des fibres méningées nociceptives s'étendent de manière antidromique aux collatérales qui se terminent à l'intérieur du crâne, entrainant une libération locale de neuropeptides pro inflammatoires et l'activation des nocicepteurs méningés de voisinage (2).

B : Origine intracrânienne de la douleur extracrânienne. Dans ce scénario, les potentiels d'action générés au niveau des fibres méningées intracrâniennes (1) s'étendent de manière antidromique aux collatérales qui se terminent en dehors du crâne (2), entrainant une libération de neuropeptides pro inflammatoires dans le scalp et l'activation des nocicepteurs voisins (3)

Penfield et McNaughton ont également décrit une branche trigéminale entrant dans le crâne avec l'artère méningée moyenne via le foramen spinosum pour ensuite rejoindre le tronc du V3.[23] De manière similaire, Noseda et al. ont observé des fibres nerveuses provenant de la racine dorsale des nerfs rachidiens C2 et C3 et passant à travers les muscles sous occipitaux avant d'entrer dans le crâne à travers des canaux osseux (canal hypoglosse, canaux émissaires occipital) et de larges foramens (magnum, jugulaire) pour innerver la dure mère de la fosse postérieure. [39]

Ces nouvelles données expérimentales pourraient expliquer certains symptômes douloureux extracrâniens présents dans la migraine, ou expliquer l'origine extracrânienne de certaines céphalées (Figure 17). [57]

2.4 Organisation du système trigéminal du nerf trijumeau au cortex somesthésique.

2.4.1 Le nerf trijumeau

2.4.1.1 Divisions du nerf trijumeau

Les trois branches du nerf trijumeau décrites précédemment se dirigent vers le ganglion trigéminal.

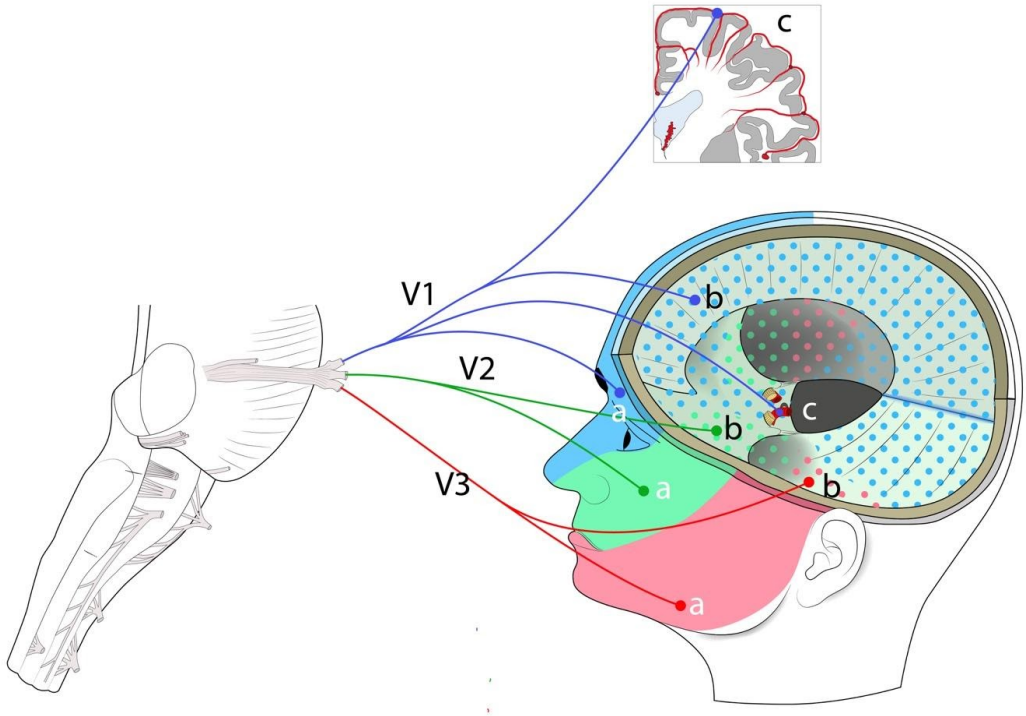

Figure 18: Organisation topographique des divisions trigéminales.[6]

Les 3 divisions (ophtalmique ou V1, maxillaire ou V2, mandibulaire ou V3) du nerf trijumeau reçoivent des afférences depuis la muqueuse et la peau de la face (a), et de la dure mère intracrânienne

(b). En plus, des fibres afférentes provenant des larges artères cérébrales, et également des artères plus petites piales (système trigémino-vasculaire) vont rejoindre le V1.

2.4.1.2 Ganglion trigéminal

Le ganglion trigéminal contient les corps cellulaires de 20 000 à 150 000[20] neurones pseudo-unipolaires ayant deux axones : l'un distal, provenant des branches trigéminales, l'autre proximal allant vers la racine puis les noyaux trigéminés.[18] En raison de cette caractéristique anatomique, les neurones du nerf trijumeau conduisent les potentiels d'action dans 2 directions : orthodromique (vers le tronc cérébral, pour la perception tactile et douloureuse), mais aussi antidromique, c'est à dire en périphérie vers les branches trigéminales. Cette conduction antidromique induit alors la libération périphérique de neuropeptides inflammatoires, par exemple impliqués dans la migraine.[13,58]

L'IRM fonctionnelle a confirmé l'organisation somatotopique des neurones du ganglion trigéminal : ceux du V1 sont supéromédiaux, ceux du V3 postérolatéraux, et ceux du V2 intermédiaires. [20]

Dans le ganglion trigéminal, les neurones de petit calibre Aδ myélinisées ou C non myélinisés transmettent les influx douloureux et sont probablement impliqués dans les douleurs faciales et les céphalées. Les neurones du ganglion trigéminal innervant les vaisseaux intracrâniens stockent de nombreux neurotransmetteurs : calcitonin gene related peptide (CGRP), substance P, neurokinin A/B, pituitaryadenylate cyclase - activating polypeptide (PACAP), dynorphine, serotonine, amyline, et glutamate. Ces molécules, qui jouent un rôle pivot dans la communication cellulaire lors des processus douloureux, pourraient participer à l'induction ou la sensibilisation centrale/périphérique, et ainsi jouer un rôle majeur dans la perception des céphalées.[49] Les récepteurs de ces neurotransmetteurs sont retrouvés au sein de structures nerveuses centrales et périphériques, et aussi de manière importante au sein des neurones du ganglion trigéminal. Le ganglion trigéminal ne présente pas de barrière hémato encéphalique, en raison probablement de l'absence d'astrocytes. Il pourrait de ce fait être une cible privilégiée de certains traitements anti migraineux, tels que les anticorps monoclonaux anti CGRP, gepants et triptans. [49,52,59,60]

2.4.1.3 Racine trigéminale

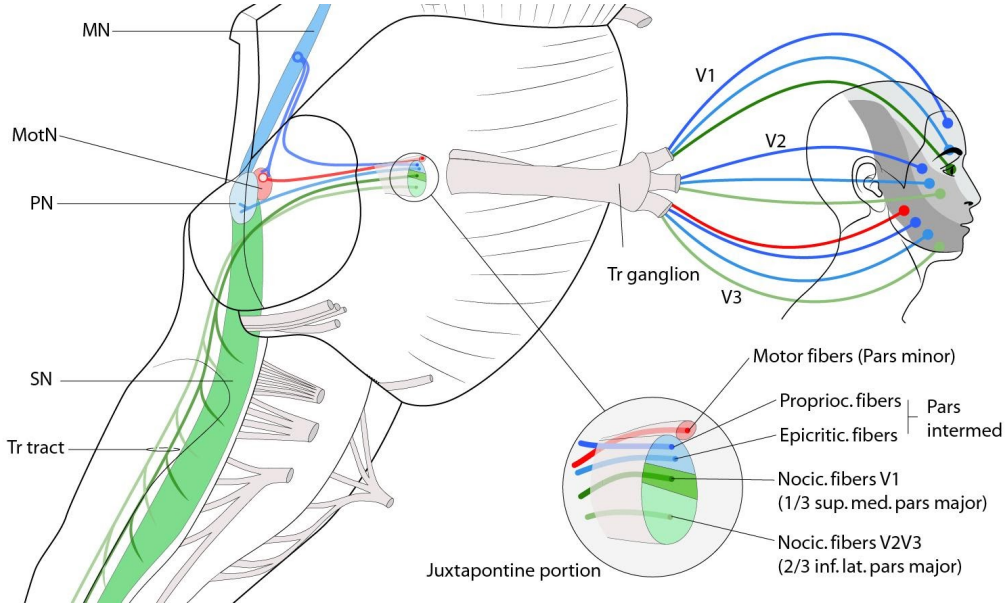

Figure 19 : Organisation fonctionnelle dans la portion juxtapontique du nerf trijumeau.[6]

Les 3 divisions trigéminales (V1, V2, V3) contiennent des fibres proprioceptives (bleu foncé), épicritiques (bleu clair), et nociceptives (vert). Le V3 contient de plus des fibres motrices (rouge) pour les muscles manducateurs.

Dans la portion juxtapontique du NT, les fibres sont organisées selon leur modalité fonctionnelle :

- les fibres originaires du noyau moteur du V (MotN) se situent dans ***la pars minor***, dorsomédiale, et rejoignent le V3 pour se distribuer aux muscles de la mastication.

- La ***pars intermediaris*** occupe la partie dorsomediale du V juxtapontique, et contient les fibres épicritiques et proprioceptives. Les fibres épicritiques atteignent le noyau principal du V (PN), et la partie rostrale du noyau spinal (SN, non représenté), alors que les fibres proprioceptives atteignent le noyau mésencéphalique (MN). Les corps cellulaires des neurones épicritiques et des neurones proprioceptifs connectés aux organes tendineux de Golgi et aux fuseaux musculaires extra-oculaires sont localisées au sein du ganglion trigéminal (non représentés). Les corps cellulaires des neurones proprioceptifs connectés aux fuseaux des muscles de la mandibule se situent dans le noyau mésencéphalique du tronc cérébral. Ils envoient des projections au MotN (réflexe d'occlusion buccale).

- La ***pars major,*** localisée à la partie ventrolatérale du nerf, contient les fibres nociceptives, qui suivent le tractus trigéminal (Tr Tract) pour rejoindre le noyau spinal (SN). Les fibres nociceptives du V1, incluant celles de la cornée, sont localisées dans le 1/3 dorso-médial de la pars major, alors que les fibres nociceptives du V2 et V3 sont plus ventrales et latérales. Cette organisation explique la représentation de la sensibilité cornéenne après neurotomie limitée à la partie ventrolatérale du V en juxtapontique.

La racine du nerf trijumeau s'étend du ganglion trigéminal au pont. A l'entrée dans le tronc cérébral (« *nerve entry zone* »), les fibres trigéminales ont une double organisation :

- Elles se groupent selon leur **modalité fonctionnelle**, avec du plus latéral au plus médial :
  - ***la pars major***, composée de fibres nociceptives qui projettent sur le noyau spinal du V ;
  - ***la pars intermediaris***, composée de fibres épicritiques et proprioceptives, destinées respectivement aux noyaux pontique et mésencéphalique ;
  - ***la pars minor***, contient les fibres motrices provenant du noyau moteur du V.
- Les fibres nociceptives de la pars major sont également organisées selon une somatotopie précise : celles provenant du V1 occupent le tiers dorso médial de la pars major, alors que les fibres provenant du V2 et du V3 en occupent les deux tiers ventrolatéraux.

Du fait de cette double organisation, les fibres innervant la cornée, uniquement nociceptives et cheminant dans le V1,[61] sont localisées au tiers dorsomedial de la pars major.

2.4.1.4 Tractus trigéminal

Rapidement après être entrées dans le pont, les fibres trigéminales bifurquent en une courte branche ascendante qui rejoint le noyau trigéminal principal, et en une longue branche descendante formant le tractus trigéminal (Figure 20). Ce faisceau, qui descend jusqu'en C2, C3 ou C4, distribue ses fibres au noyau spinal du V sur toute sa longueur. Sa partie caudale se poursuit par un système similaire de distribution intermyélomérique pour la moelle spinale, le tract de Lissauer.

Les fibres du tractus trigéminal respectent une somatotopie : celles provenant du V1 sont ventrales, celles du V2 intermédiaires, et celles du V3 dorsales. [62]

2.4.2 Le complexe nucléaire trigéminal

Le complexe nucléaire trigéminal est composé d'un noyau moteur et de 3 noyaux sensitifs s'étendant sous forme d'une longue colonne cellulaire dans la partie dorso latérale du tronc cérébral [63–68].

2.4.2.1 Organisation fonctionnelle

Les noyaux sensitifs comportent (Figure 20) : [20,69–71]

- ***Le noyau mésencéphalique (NM)***, dédié à la sensibilité proprioceptive. Il s'étend le long du bord latéral de la substance grise périaqueducale, depuis la partie haute du mésencéphale, jusqu'à la moitié du pont. [18]
- ***Le noyau principal du trijumeau (NP)***, dédié au tact, est un petit noyau localisé au niveau moyen du pont, à hauteur de l'entrée du nerf trijumeau dans le tronc cérébral.[70]
- ***Le noyau spinal (NS)***, dédié à la sensibilité douloureuse, est un long noyau s'étendant de la moitié du pont, jusqu'aux myélomères cervicaux C2 – C4. Il est continu avec la substance grise de la corne dorsale de la moelle cervicale. [72]

Le noyau spinal, est subdivisé lui-même en 3 sous-parties qui différent d'un point de vue cytoarchitectural et fonctionnel. Dans le sens rostro-caudal[18,20,70,72] :

- ***la pars oralis (NSo)*** est impliquée dans la sensibilité orale et dentaire, mais reçoit également des signaux épicritiques de la face. Les neurones de la pars oralis sont associés à des champs récepteurs étendus, pouvant donner lieu à des phénomène de convergence, par exemple entre des récepteurs cutanés et dentaires. Ces neurones sont plus spécialisés dans l'information nociceptive de courte durée. [73,74]
- ***La pars intermediaris (NSi)***, dont la fonction exacte reste peu claire, pourrait être impliquée dans la perception des douleurs orales profondes. Cette partie est plus importante chez les rongeurs ayant des vibrisses bien développées. [75]
- ***La pars caudalis (NSc)*** est impliquée dans la perception douloureuse et thermique de la face et des structures crâniennes[18,20,70,72]. La pars caudalis partage une organisation proche de celle de la couche superficielle de la corne dorsale de la moelle spinale, et ne présente d'ailleurs pas de limite nette avec celle-ci. Par exemple, de façon similaire à l'organisation de la corne dorsale de la moelle épinière, la plupart des fibres myélinisées de petit diamètre (Aδ) et non myélinisées (C) se terminent dans les lames 1,2,5 et 6 de la pars caudalis. [62,73,76] Cette proximité anatomo-fonctionnelle a fait proposer le terme de complexe trigéminocervical pour cette région associant SNc et corne dorsale de la moelle cervicale rostrale. [77]

2.4.2.2 Organisation topographique

Déjerine a développé un modèle somatotopique du NS en « peau d'oignon » :[78] la face est divisée en dermatomes concentriques, de la région péri orale à la région péri auriculaire. La zone centrale (nez et bouche) projette rostralement dans le NS, alors que le territoire facial le plus périphérique y projette caudalement. [72,73]

Cette organisation rostrocaudale du noyau spinal est supportée par des études chirurgicales historiques [38] et des observations cliniques sur des patients présentant des lésions de la moelle allongée ou des plaques de démyélinisation. [62,79,80]

L'extension rostrocaudale de cette représentation varie selon les publications : initialement limitée à la pars caudalis du NS, [62] elle apparaît étendue à l'ensemble du NS.[73,81] Cette divergence peut être liée au fait que les études historiques sur la nociception étaient limitées au territoire cutané. Elles ne considéraient donc pas les structures profondes intra orales, excluant de facto les pars intermediaris et oralis, impliqués dans la nociception dentaire et orale. [75]

Selon Déjerine, la région frontale projette à la partie basse de la pars caudalis du noyau spinal, continue avec la corne dorsale de la moelle cervicale. En conséquence, les mêmes neurones centraux du complexe trigémino-cervical reçoivent des influx nociceptifs qui convergent depuis les territoires innervés par le V1 (région frontale, dure mère de l'étage antérieur, sinus sagittal supérieur et transverse) et par les premières racines cervicales (nuque, dure mère de la fosse cérébrale postérieure). [82,83] Ainsi, des douleurs perçues en région frontale peuvent provenir d'une stimulation provenant du territoire du V1 extra ou intracrânien ou d'un site cervical (douleur référée).[76,82] Ceci pourrait expliquer l'association de céphalée et de cervicalgie observée dans un certain nombre de pathologies (syndrome méningé, céphalée cervicogénique, …).

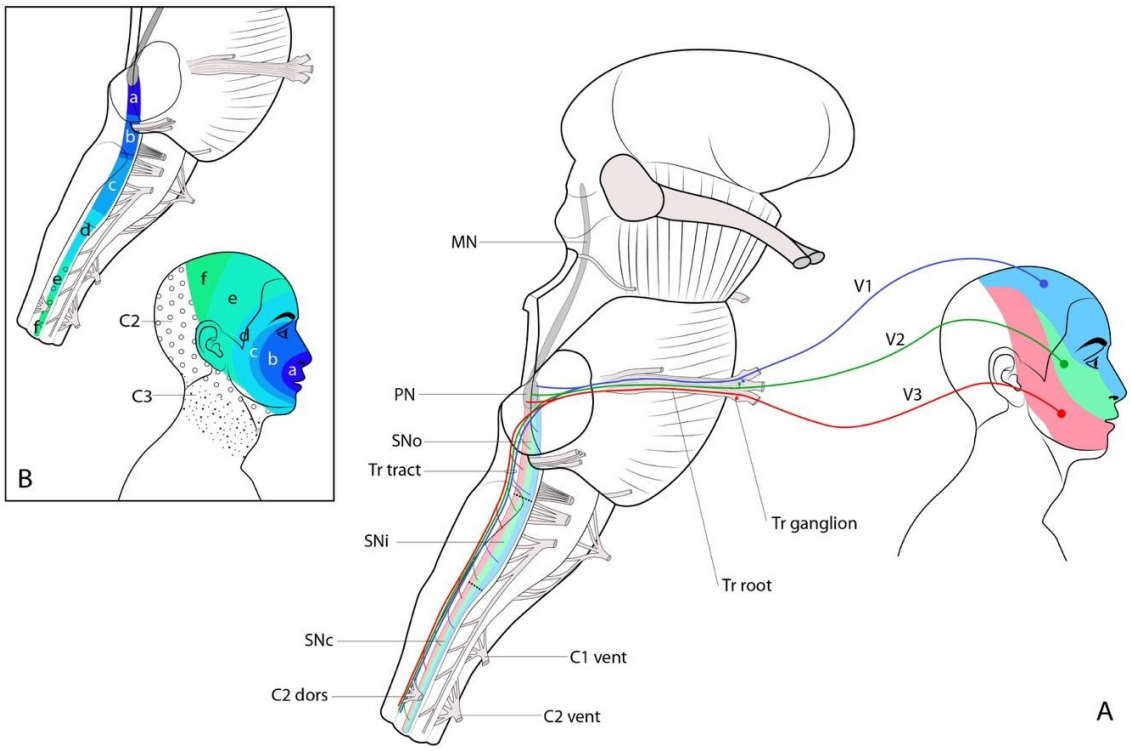

Figure 20 : Afférences et somatotopie du tractus trigéminal et noyau spinal du trijumeau.[6]
A : Les fibres afférentes proviennent des 3 divisions trigéminales (V1, V2 et V3), qui rejoignent le ganglion trigéminal (Tr gangl., neurones primaires), puis la racine trigéminale (Tr root). La racine trigéminale pénètre le pont et ses fibres bifurquent selon leur modalité : les fibres pour le tact atteignent le ***noyau principal*** (PN), les fibres proprioceptives le ***noyau mésencéphalique*** (MN, non représenté), alors que les fibres nociceptives descendent jusqu'en C2 ou C3 au sein du tractus trigéminal (Tr tract) pour finalement atteindre le ***noyau spinal*** (SN).

Les fibres du tractus trigéminal présentent une somatotopie, les fibres du V1 étant ventrales, V2 intermédiaires et V3 dorsales. La même organisation ventrodorsale existe dans la pars oralis (SNo), interpolaris (Sni), et caudalis (SNc) du noyau spinal. Pour plus de clarté, le tractus trigéminal est représenté dorsal au noyau spinal, alors qu'il lui est latéral. C1 vent : racine ventrale du premier nerf cervical : C2 vent : racine ventrale du second nerf cervical. C2 dors : racine dorsale du second nerf cervical.

B : Somatotopie en « peau d'oignon » de Déjerine. La face est divisée en dermatomes concentriques de la région périorale à la région périauriculaire (a à f). Les nocicepteurs de la zone faciale centrale (a,b) projettent rostralement au sein du noyau spinal (SN), alors que ceux de l'aire faciale périphérique projettent caudalement (e,f). Les fibres nociceptives provenant des racines cervicales hautes (cercles) et du V1 (aire frontale e et f, dure-mère de l'étage antérieur de la base du crâne, et sinus sagittal supérieur et transverse) convergent sur les mêmes neurones centraux cervicaux. Leur stimulation nociceptive induit une douleur référée perçue dans la région frontale, quel que soit le site de stimulation intracrânien ou cervical. Les projections cutanées précises des aires a-f au sein du SN sont largement inconnues, et les limites indiquées ici sont purement indicatives.

Les projections trigéminales ne se sont pas restreintes aux noyaux sensitifs du V et peuvent participer à des arcs réflexes impliquant d'autres nerfs crâniens (cf. infra). Par exemple chez le rat, les fibres du V innervant l'artère cérébrale moyenne projettent également sur le noyau moteur dorsal du nerf vague ipsilatéral, sur les noyaux latéraux du tractus solitaire bilatéraux, sur la substance grise périaqueducale ventrale et sur la corne dorsale de C2.[84]

2.4.3 Thalamus et noyaux gris

Les NP et NS, respectivement responsables du tact et de la nociception de l'hémiface projettent sur le thalamus selon trois voies principales (Figure 21):

- Le faisceau trigémino-thalamique ventral (VTT), ou lemnisque trigéminal, est un large faisceau naissant à la partie ventrale du NP, SNo et SNi. Il croise la ligne médiane le long du bord dorsal du lemnisque médian et remonte juste dorsalement à lui pour rejoindre le thalamus controlatéral.[20,69] Une lésion de ce

faisceau entraine une perte de sensibilité tactile et douloureuse de l'hémiface controlétérale.[85]

- Le faisceau trigémino-thalamique dorsal (DTT) nait de la partie dorsale du PN et des 2/3 caudaux du SN et rejoint le thalamus ipsilatéral. [4,70]Les neurones de la partie caudale du SN, impliqués dans la perception thermique extrême et la nociception, ont une organisation similaire à la corne dorsale de la moelle cervicale. Ils croisent la ligne médiane, et rejoignent le faisceau spinothalamique pour atteindre le thalamus controlatéral. [20,62] Cette organisation est en accord avec le continuum morpho-fonctionnel entre la partie caudale du SN et la partie rostrale de la moelle cervicale (complexe trigémino-cervical).

Ces trois faisceaux se terminent dans les noyaux ventro-postéro-médial (VPM) et dans un moindre degré, ventro-postéro-latéral (VPL), dorsal et intralaminaires du thalamus.[70,72,86–95] La somatotopie des VPM et VPL (homunculus thalamique) a été décrite chez l'animal : [5,86,96,97] dans le VPM, les récepteurs tactiles de la cavité orale (langue, dents, cavité) projettent médialement à ceux provenant de la partie supérieure de la face. [5] Cette organisation est différente pour les projections trigéminales au sein des noyaux intra laminaires et dorsal, qui ne présentent aucune organisation topographique ni fonctionnelle, reflétant l'implication de ces noyaux dans les aspects plutôt affectifs et motivationnels de la douleur, sans rôle important dans sa localisation. [4]

Des neurones des noyaux du V principalement nociceptifs projettent également sur l'hypothalamus via le faisceau trigémino-hypothalamique. [98–100]

Enfin, le système trigéminal est également connecté au système limbique, aux noyaux gris centraux (complexe amygdalien, noyau lenticulaire, noyau accumbens), et à la substance grise périaqueducale via une voie polysynaptique. Ces projections sont probablement impliquées dans la transmission des douleurs viscérales et des émotions et joueraient un rôle dans les aspects affectifs des douleurs faciales. [49,101]

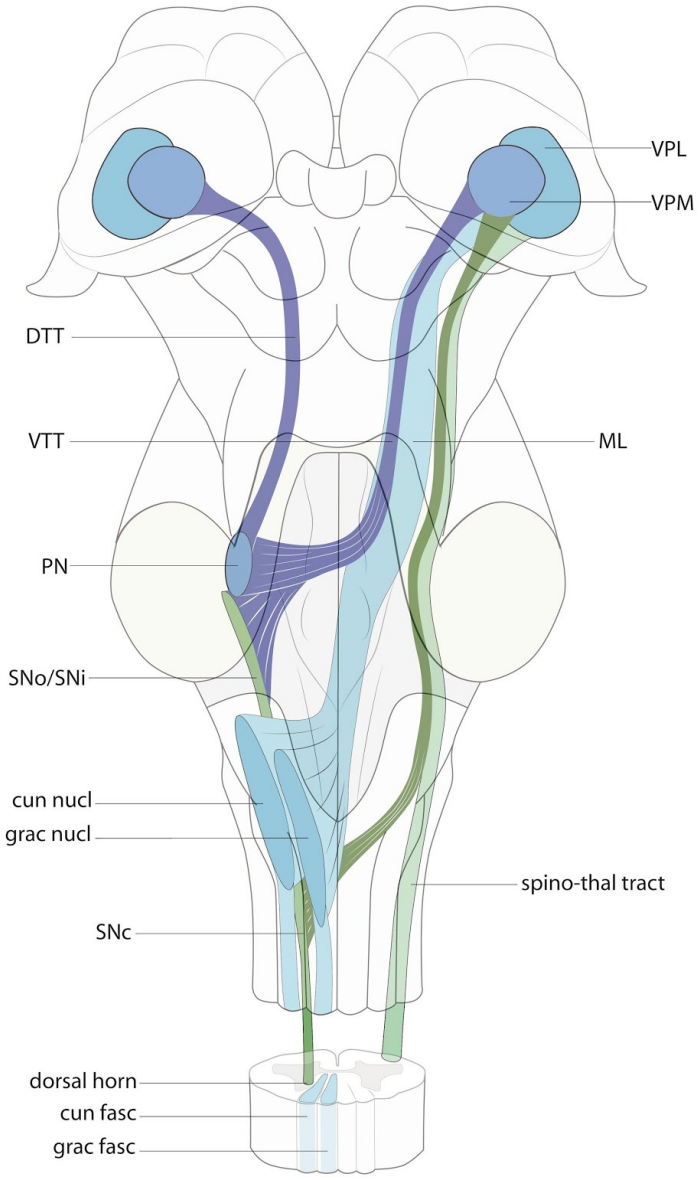

Figure 21 : Les neurones trigemino-thalamiques

Les noyaux principal (PN) et spinal (SN) du trijumeau, en charge du tact et de la douleur respectivement, se projettent au thalamus via 3 voies principales :

- Le **tractus trigémino-thalamique ventral (VTT)** ou lemnisque trigéminal prend naissance au niveau de PN et de la partie rostrale de SN. Le VTT croise la ligne médiane et rejoint la partie dorsale du lemnisque médian (ML).
- Le **tractus trigémino-thalamique dorsal (DTT)**, prend naissance au niveau de la partie dorsale du PN et des 2/3 caudaux de SN (non représenté), et atteint le thalamus ipsilatéral.
- Au final, les neurones de la partie caudale du SN, impliqués dans la nociception et la perception thermique extrême, partage une organisation similaire à la corne dorsale de la moelle cervicale : ils croisent la ligne médiane et rejoignent le **tractus spinothalamique**, pour atteindre le thalamus controlatéral. SN et PN projettent principalement au niveau du noyau thalamique ventro-postéromédial (VPM), et à un moindre degré, le noyau thalamique ventro-postérolatéral (VPL), dorsal et intralaminaires.

2.4.4 Projections corticales

Le 3ème neurone, thalamo-cortical peut se terminer sur plusieurs régions corticales :

- les neurones du VPM projettent sur les cortex somesthésiques primaire et secondaire (S1/S2) et au niveau de l'insula. La sensation de douleur devient conscience au niveau thalamique, mais sa localisation et la perception de son intensité et de son type nécessitent l'intégration de l'information au niveau des cortex somesthésiques primaire et secondaire (respectivement S1 et S2). [72] **S1**, situé dans le gyrus post central, a une organisation somatotopique (homonculus sensoriel). Son organisation fine reste néanmoins discutée malgré les nombreuses techniques d'investigation utilisées : stimulation corticale, potentiels évoqués sensoriels, IRM fonctionnelle, magnétoencéphalographie, tomographie par émission de positons. [102–104] Par exemple, la face est classiquement représentée comme non inversée, le front en position dorsale par rapport aux lèvres.[105] Cependant, plusieurs arguments sont en faveur d'une organisation inversée, avec la partie supérieure de la face représentée ventralement aux lèvres et à la cavité orale. [72,106] Mouton suggère un modèle en « peau d'oignon » similaire à celui de Déjerine, avec la partie antéro médiale du visage (nez) représentée ventralement sur le gyrus post central, alors que les régions faciales postéro latérales (oreille) projettent plus dorsalement. [107] **S2**, localisé dans l'opercule pariétal, est probablement impliqué dans la reconnaissance tactile des objets et la mémoire et la perception douloureuse. [108,109]

- Les neurones des noyaux postérieur, latéral ou dorsal du thalamus se terminent sur de nombreuses aires cérébrales : cortex olfactif, visuel, auditif, somatosensoriel, retrosplenial, pariétal, moteur. [95,110–112]

2.4.5 Modulation et interconnexion

La complexité du système trigéminal est augmentée par les multiples connexions et modulations qui surviennent tout le long des voies trigéminales. Les études en IRM fonctionnelle ont montré qu'en plus des structures trigéminales, de multiples aires s'activent dans la nociception faciale : le cortex de l'insula, le cervelet, la substance grise périaqueducale, l'hypothalamus, le locus coeruleus, le noyau cunéiforme. La stimulation douloureuse trigéminale renforce également la connectivité fonctionnelle entre les noyaux spinaux du V de chaque côté.[113] Le cervelet pourrait jouer un rôle

important dans la transmission douloureuse, la perception, et le contrôle de la douleur. [114–117]

Enfin, les noyaux du V sont connectés directement avec différentes structures nerveuses de la fosse cérébrale postérieure (cortex cérébelleux, noyaux gris cérébelleux), ou encore le colliculus supérieur. Ils sont également indirectement connectés via des interneurones tegmentaux aux noyaux oculomoteurs, moteur du V, facial, glossopharyngien, vague, hypoglosse et vestibulaire. [20,118–122]

2.5 Modèle anatomique du système trigéminal

A partir de cette revue de la littérature, nous proposons un modèle schématique de l'innervation du crâne (Figure 22).

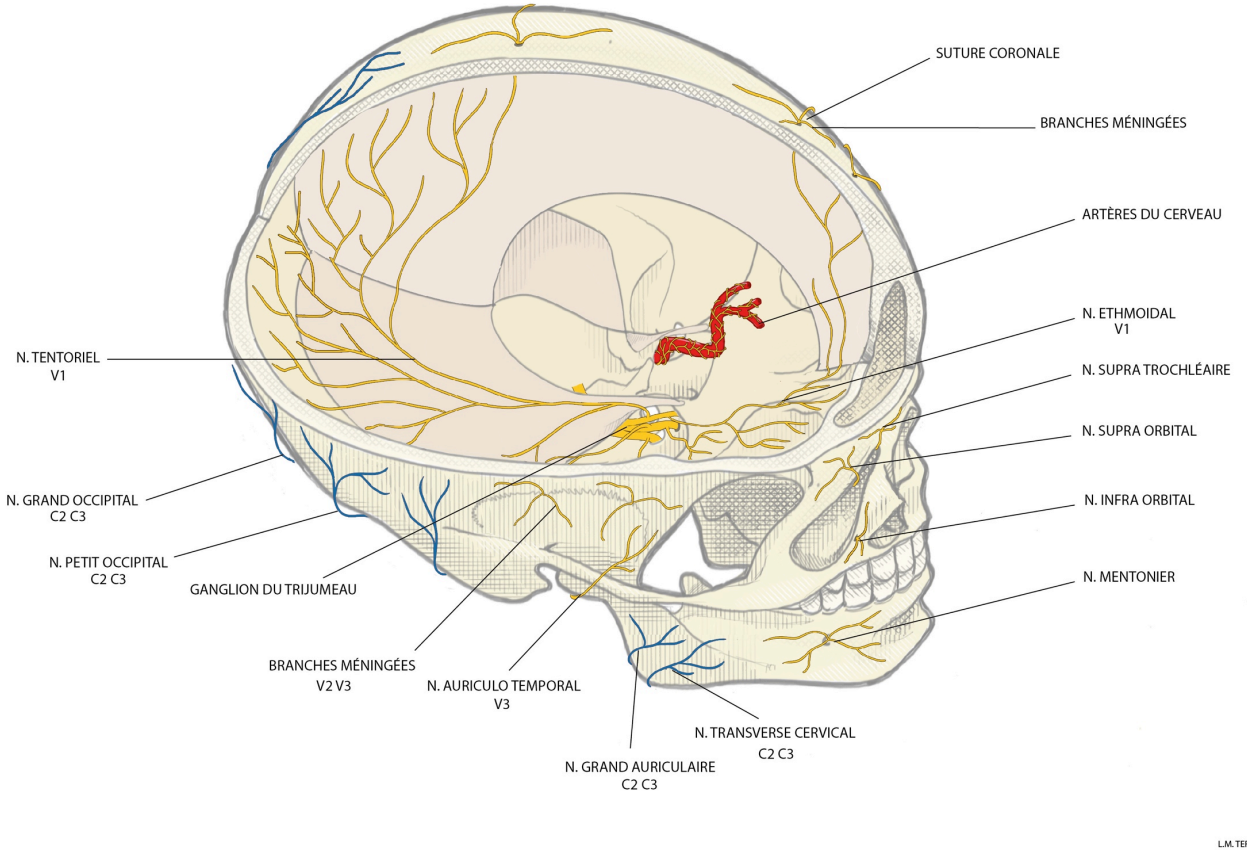

Figure 22: modèle schématique de l'innervation du crâne (illustration Pierre Gibert)
L'innervation nociceptive extracrânienne cranio-faciale et intracrânienne supratentorielle dépend du nerf trijumeau.
L'innervation nociceptive extracrânienne cranio-cervicale et intracrânienne infratentorielle dépend des premières racines cervicales sensitives.

2.6 Conclusion

Le système trigéminal a des territoires extra et intracrânien considérablement étendus, une organisation fonctionnelle et somatotopique précise et interagit avec de nombreux autres systèmes fonctionnels. Sa position à l'interface nerf – vaisseaux cérébraux est idéale pour détecter les perturbations au sein des systèmes nerveux et vasculaires intracrânien. Le système trigéminal est le support anatomique des céphalées primaires ou secondaires et des douleurs faciales ; les connaissances approfondies de son anatomie et de sa fonction apparaissent indispensables à une meilleure compréhension de la physiopathologie de ces pathologies, à la définition de nouvelles cibles thérapeutiques.

Deuxième partie

Chapitre III : céphalées, douleurs faciales, et nouvelles cibles thérapeutiques

Chapitre 3 : Céphalées, douleurs faciales, et nouvelles cibles thérapeutiques

Les douleurs cranio-faciales, quelles qu'elles soient (céphalées primaires, secondaires, neuropathies), font intervenir le système trigéminal. Dans cette seconde partie, nous rappelons la classification des céphalées, puis étudions comment améliorer le contrôle de la douleur, via des cibles thérapeutiques reposant sur l'organisation complexe du système trigéminal.

3.1 Classification des céphalées selon l'IHCD-3

Les céphalées représentent l'une des plaintes douloureuses les plus fréquentes dans la population générale et ont de sévères répercussions familiales, professionnelles et sociales. Selon une étude de 2010 sur la morbidité dans le monde (the Global Burden of Disease Study 2010),[123] les céphalées de tension et les migraines étaient les deuxième et troisième pathologies les plus fréquentes après les caries dentaires.

L'International Classification of Headache Disorders (ICHD)[124], est une classification hiérarchique des céphalées et des douleurs faciales, créée par l'International Headache Society. Sa 3ème édition (ICHD-3) a été traduite en français par la Société Française d'Étude des Migraines et Céphalées (SFEMC). Elle est accessible librement en version anglaise sur le site de l'International Headache Society https://ichd-3.org, et en version française sur le site de la SFEMC https://sfemc.fr/.

Elle identifie plus de 300 types de céphalées groupés en 3 catégories principales : les céphalées primaires (pathologies en elles-mêmes, causées par des mécanismes physiopathologiques indépendants d'autres pathologies), les céphalées secondaires (liées à d'autres pathologies), et les neuropathies et douleurs faciales (secondaires à une lésion ou pathologie du système nerveux somato-sensoriel). Les grands chapitres du classement des céphalées sont présentés Tableau 2.

L'ICHD-3 améliore la précision diagnostique clinique et propose une classification homogène qui facilite les travaux de recherche.

Nous allons développer 3 exemples de céphalées pouvant bénéficier de traitements invasifs (blocs nerveux, neuromodulation, chirurgie) en cas d'échec thérapeutique.

3.2 Principales pathologies du système trigéminal – cibles thérapeutiques

3.2.1 Migraine

3.2.1.1 Critères diagnostiques

La migraine est une céphalée primaire fréquente et invalidante, entrainant un retentissement personnel et un impact socio-économique important. On en distingue deux formes principales :

- la **migraine sans aura**, caractérisée lorsqu'elle est typique, par des crises de céphalée de topographie unilatérale, pulsatile, d'intensité modérée à sévère et durant 4 à 72 heures. La céphalée peut être aggravée par l'effort, et des symptômes peuvent être associés comme des nausées/vomissements et/ou photo/phonophobie (Tableau 3).

- la **migraine avec aura**, caractérisée par des crises récurrentes de symptômes unilatéraux, réversibles, souvent visuels (parfois sensitifs ou autres), durant plusieurs minutes, et généralement suivis par la céphalée migraineuse (table 3). Divers sous-types de migraine avec aura existent : migraine avec aura typique, migraine avec aura du tronc cérébral, migraine hémiplégique, migraine rétinienne.

La migraine peut être épisodique, ou devenir chronique, lorsque les céphalées surviennent au moins 15 jours par mois depuis plus de 3 mois, et ayant les caractéristiques d'une céphalée migraineuse au moins 8 jours par mois.

Partie I : Céphalées primaires :

1- Migraine

2- Céphalée de tension

3- Céphalée trigemino-autonomique

- *3.1 Algie vasculaire de la face*
- *3.2 Hémicrânie paroxystique*
- *3.3 SUNCT (Crise d'allure névralgique unilatérale de courte durée)*
- *3.4. Hémicrania continua*

4- Autres céphalées primaires

- *4.1 Céphalée primaire à la toux*
- *4.2 Céphalée primaire d'effort*
- *4.3 Céphalée sexuelle primaire*
- *4.4 Céphalée en coup de tonnerre*
- *4.5 Céphalée au froid*

Partie II : Céphalées secondaires

5. Céphalée attribuée à un traumatisme crânien et/ou cervical

6. Céphalée attribuée à une affection vasculaire crânienne et/ou cervicale

7. Céphalée attribuée à une affection intracrânienne non vasculaire

8. Céphalée attribuée à une substance ou son sevrage

9. Céphalée attribuée à une infection

10. Céphalée attribuée à un désordre de l'homéostasie

11. Céphalée ou douleur faciale attribuée à une affection du crâne, du cou, des yeux, des oreilles, du nez, des sinus, des dents, de la bouche ou d'autres structures faciales ou cervicales

12. Céphalée attribuée à une affection psychiatrique

Partie III : Neuropathies & douleurs faciales, et autres céphalées

13. Neuropathies crâniennes douloureuses et autres douleurs faciales

14. Autres céphalées

Tableau 2: grands chapitres de l'ICHD-3

Critères diagnostiques :

A. Au moins cinq crises[1] répondant aux critères B-D
B. Crises de céphalée durant 4 à 72 heures (sans traitement ou avec un traitement inefficace)[2,3]
C. Céphalée ayant au moins deux des quatre caractéristiques suivantes :
   1. topographie unilatérale
   2. type pulsatile
   3. intensité douloureuse modérée ou sévère
   4. aggravée par ou entraînant l'évitement de l'activité physique de routine (*par ex.*, marche ou montée des escaliers)
D. Durant la céphalée, au moins l'un des symptômes suivants :
   1. nausées et/ou vomissements
   2. photophobie et phonophobie
E. N'est pas mieux expliquée par un autre diagnostic de l'ICHD-3

Tableau 3 : critères diagnostiques de la migraine sans aura. (ICDH3, traduction française)

Critères diagnostiques:

A. Au moins deux crises répondant aux critères B et C
B. Au moins un symptôme entièrement réversible d'aura :
   1. visuel
   2. sensitif
   3. parole et/ou langage
   4. moteur
   5. tronc cérébral
   6. rétinien
C. Au moins trois des six caractéristiques suivantes :
   1. au moins un symptôme d'aura se développe progressivement sur ≥5 minutes
   2. deux ou plusieurs symptômes d'aura surviennent successivement
   3. chaque symptôme d'aura dure 5-60 minutes[1]
   4. au moins un symptôme d'aura est unilatéral[2]
   5. au moins un symptôme d'aura est positif[3]
   6. l'aura est accompagnée, ou suivie dans les 60 minutes, d'une céphalée
D. N'est pas mieux expliquée par un autre diagnostic de l'ICHD-3.

Tableau 4 : critères diagnostiques de la migraine avec aura. (ICDH3, traduction française)

Le lecteur intéressé pourra se reporter à la classification, critères diagnostiques et commentaires de l'IHCD-3 – traduction par la Société Française d'Etude des Migraines et Céphalées (https://sfemc.fr/recommandations/63-ihcd3-criteres-internationaux-de-diagnostic-des-cephalees.html)

3.2.1.2 Physiopathologie

La migraine est caractérisée par une activation répétée du système trigemino-vasculaire s'accompagnant de céphalées (Figure 23). La migraine « commune » implique une quarantaine de loci de susceptibilité génétique alors que la migraine hémiplégique familiale, plus rare, est autosomique dominante.[125–128] Les gènes impliqués dans la migraine régulent des canaux ioniques transmembranaires (pour le calcium, sodium, potassium) qui conditionnent la stabilité de la membrane neuronale. Ces anomalies génétiques aboutissent à une hyperexcitabilité neuronale (terrain migraineux), comme en témoignent de nombreux éléments cliniques[129] :

- Les crises peuvent être déclenchées par une stimulation sensorielle intense, en particulier lumineuse, traduisant une hyperexcitabilité du cortex occipital,
- beaucoup de migraineux signalent une photophobie, phonophobie ou osmophobie intercritiques,
- le seuil d'inconfort visuel et olfactif est souvent abaissé chez les migraineux.

Cette hyperexcitabilité du cortex occipital du migraineux pourrait être expliquée par les particularités de cette région corticale : défaut relatif de neurotransmission inhibitrice (faible densité en récepteurs GABA) par rapport à une neurotransmission excitatrice riche (densité très élevée en récepteurs NMDA) ; synchronisation fonctionnelle élevée (densité neuronale élevée, faible densité des astrocytes). Les migraineux ont ainsi un seul intercritique d'excitabilité du cortex occipital plus bas que les témoins.[130] Le cerveau hyperexcitable du migraineux est ainsi très sensible à tout type de variations (alimentaires, excès ou manque de sommeil, stress ou levée de stress etc…). Le seuil de déclenchement des crises peut ainsi être abaissé par l'environnement ou des facteurs endogènes, notamment hormonaux.

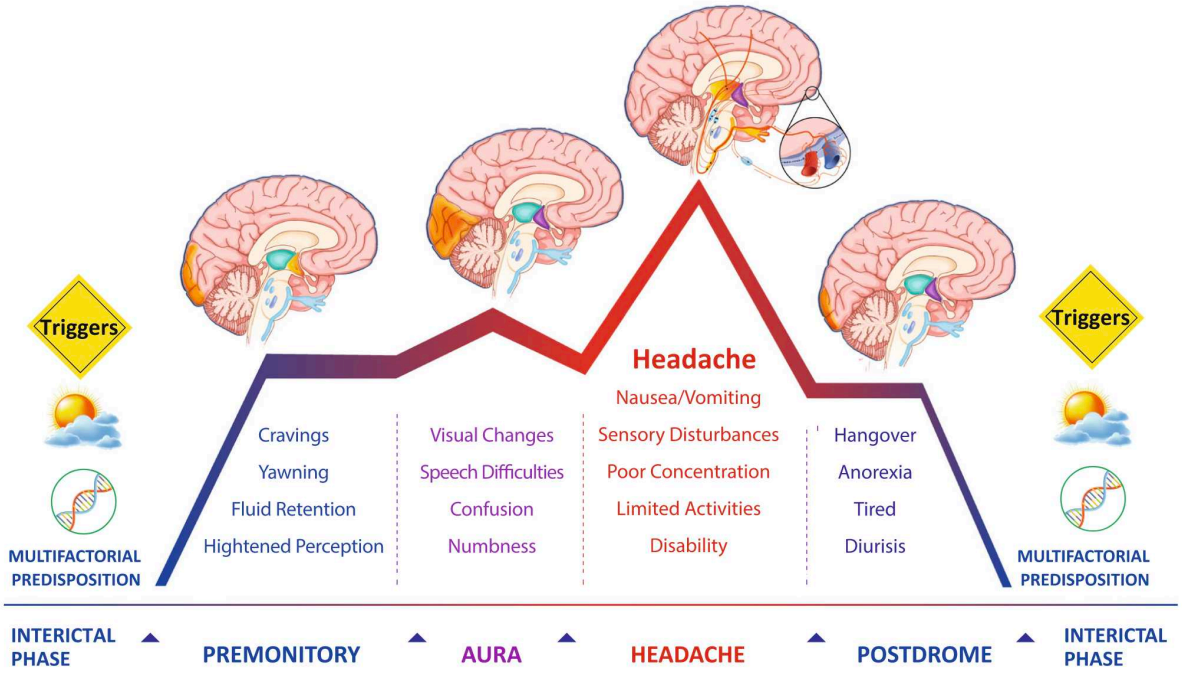

Figure 23 : cycle de la migraine épisodique

La migraine implique des crises récurrentes avec différentes phases caractérisées par des symptômes spécifiques. La phase prémonitoire implique essentiellement l'hypothalamus. La phase avec aura est liée à la dépression corticale envahissante au niveau du cortex occipital. La phase de céphalée est secondaire à l'activation du système trigéminal. La phase postdrome est inconstante et reste peu comprise sur le plan physiopathologique. Figure de Andreou et al. [131]

Certains prodromes de crises migraineuses et l'activation précoce en imagerie de l'hypothalamus et de certains noyaux du tronc cérébral plaident pour l'implication de ces structures dans la genèse des crises. [132,133] [134] [135]

- Le rôle de l'hypothalamus dans le déclenchement des crises est suggéré par leur rythme circadien (migraine entre 4 et 9h du matin et en milieu de journée) et par certains prodromes qui précèdent la céphalée de quelques heures à 24h : faim, soif, lassitude, fatigue, bâillements répétés, oppression, envie d'uriner. Le stress est le facteur le plus fréquent des crises de migraine. Il induit une activation amygdalienne et du noyau paraventriculaire de l'hypothalamus qui persiste longtemps après l'arrêt du stress. Ceci pourrait expliquer pourquoi la crise de migraine peut être déclenchée par le stress mais aussi la période qui le suit.

- Certains noyaux du tronc cérébral impliqués dans le contrôle central de la nociception sont activés dans la migraine : noyau du raphé, substance grise périaqueducale, locus coeruleus, moelle alongée rostrale ventromediale.[136,137] Des cas

de migraines *de novo* ont également été décrits après stimulation[138] ou lésion[139] de la substance grise périaqueducale.

Bien qu'on en ignore le mécanisme, l'activation de l'hypothalamus dans la migraine pourrait entrainer une vague de dépolarisation neuronale et gliale, appelée dépression corticale envahissante (DCE, Figure 24) dont le déclenchement peut survenir également lors d'un stress excitotoxique (glutamate[140], ions K+, monoxyde d'azote), hypoxique ou ischémique (vasospasme, infarctus),[141–143] et peut être modulée par des facteurs hormonaux ou médicamenteux (antiépileptiques). La DCE se propage lentement sur le cortex cérébral, le cervelet, les ganglions de la base, le thalamus et l'hippocampe. [144,145]

Cette DCE peut se traduire en clinique par une aura migraineuse qui progresse rapidement (marche migraineuse sur plus de 4 minutes) et dure moins d'une heure. Sa forme la plus fréquente est l'aura visuelle, qui peut être positive, traduisant la phase d'hyperexcitabilité neuronale (phosphène), négative lors de la phase de dépression neuronale (hémianopsie latérale homonyme, rétrécissement concentrique du champ visuel) ou fantastique (micropsie, macropsie, métamorphopsie). Des auras sensitives, aphasiques ou motrices (exceptionnelle migraine hémiplégique) peuvent également se rencontrer. [146] Les migraines sans aura pourraient être liées à une DCE insuffisante pour donner des signes cliniques ou induisant des signes qui resteraient subcliniques. [147]

Qu'il s'agisse de migraine avec ou sans aura, la DCE entraine un relargage de protéines de l'inflammation qui stimulent le système trigéminovasculaire et induisent la céphalée : la DCE stimule les terminaisons trigéminales (V1) des fibres Aδ et C qui libèrent des protéines proinflammatoires : CGRP, substance P, neurokine A.[13,32,49,131] Ces neuropeptides créent une inflammation neurogénique stérile avec dilatation vasculaire et extravasation de molécules inflammatoires stimulant le système trigéminovasculaire (V1). Ce dernier transmet le message douloureux dans la direction orthodromique et provoque la céphalée migraineuse. Ce phénomène est renforcé par la dégranulation mastocytaire qui accentue l'inflammation neurogénique en libérant de la bradykinine, du 5HT, de la sérotonine, de l'histamine (Figure 24).[52,126,129,148]

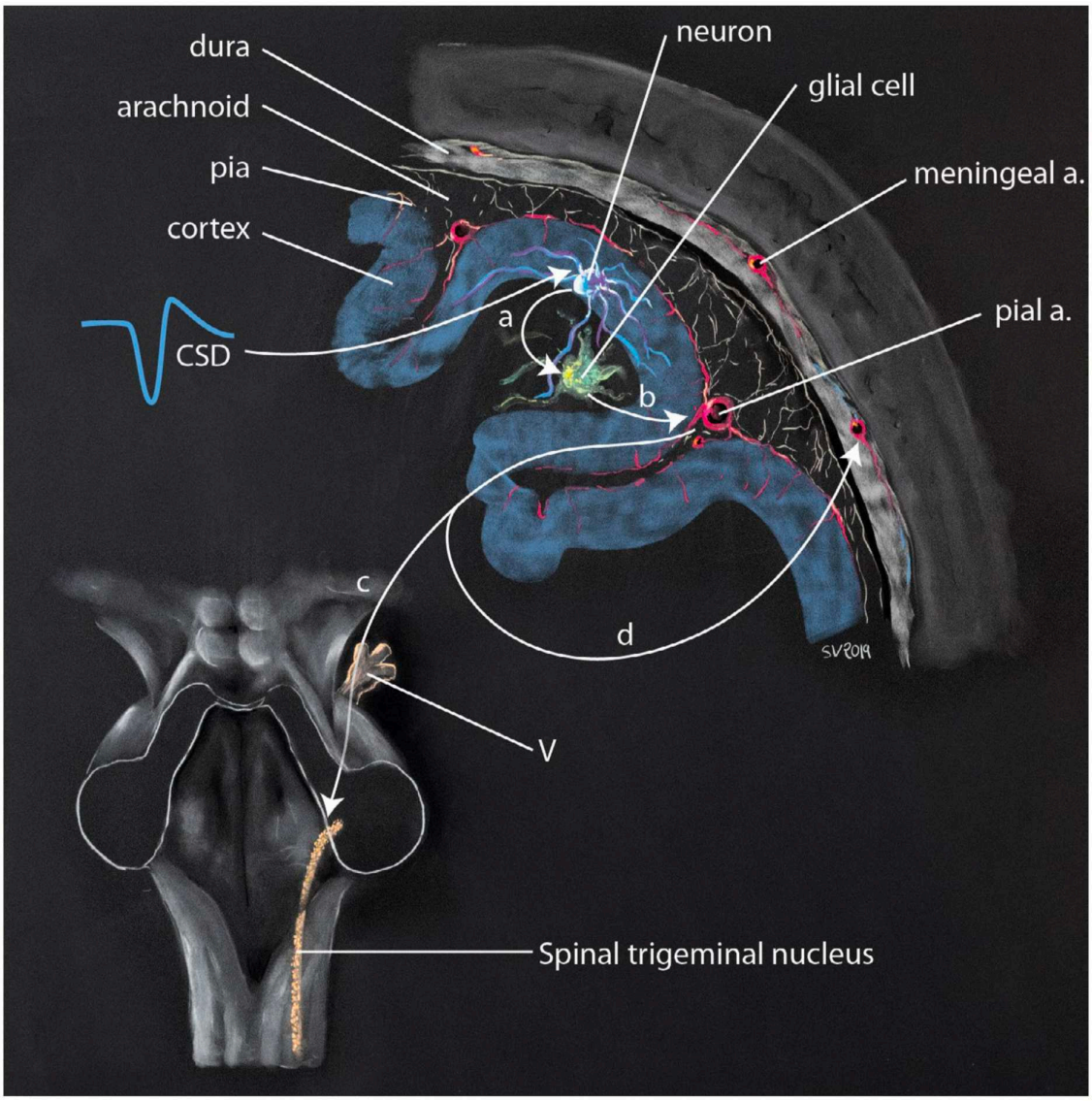

Figure 24 : mécanisme proposé d'activation du système trigeminovasculaire suite à la dépression corticale envahissante.

Durant la dépression corticale envahissante, les neurones libèrent localement diverses molécules proinflammatoires de signalisation (a), qui en retour, induisent une synthèse gliale de prostaglandines et de cytokines (b) (voie directe). Ces molécules activent les récepteurs trigéminés situés au niveau des artères cérébrales, produisant un signal nerveux se déplaçant de manière ortho et antidromique. Le signal orthodromique (c) atteint le ganglion du nerf trijumeau et transmet le message nociceptif au système nerveux central. Le signal antidromique (d) est supposé suivre les voies trigéminales en périphérie, et plus spécifiquement le long de l'artère méningée moyenne avec libération de peptides vasoactifs pro inflammatoires au niveau de la dure mère (voie indirecte). Ceci induit une vasodilatation, une extravasation de plasma, et une activation locale de mastocytes, ces derniers induisant une activation de longue durée et une sensibilisation des nocicepteurs trigéminaux. (Terrier et al,[6] d'après le mécanisme proposé par Pietrobon & Moskowitz, 2014[126,149])

La DCE n'est pas spécifique de la migraine mais se rencontre lors d'hypoperfusion cérébrale transitoire,[150,151] d'infarctus ou de traumatisme cérébral, ou encore

d'hémorragie méningée.[152,153] [154] [155] [156] La plus grande prévalence de la persistance d'un foramen ovale chez les migraineux avec aura, pourrait être expliquée par des micro emboles sans infarctus qui déclencheraient une DCE. La chirurgie valvulaire cardiaque ou une sténose carotidienne serrée pourraient de la même façon induire des micro thrombi responsables d'une DCE à l'origine d'une recrudescence migraineuse.[157]

Migraine et CGRP :

Le CGRP est un neuropeptide de 37 acides aminés individualisé en 1982. Il est principalement associé aux fibres A delta et C et existe sous deux formes : CGRP alpha (type 1) exprimé essentiellement dans le système nerveux central et périphérique, et le CGRP beta (type 2) présent dans l'intestin.[39–41]

Au niveau du système nerveux il est synthétisé dans le ganglion rachidien ou le ganglion trigéminal. Sa libération se fait de manière orthodromique et antidromique, par exemple lors de l'activation du système trigéminovasculaire.[42–44] *Il a 2 actions principales*[7,30] *:*

- *Relayer l'information douloureuse dans le système nerveux en alarmant sur une lésion tissulaire (algogène).*
- *Réguler l'homéostasie vasculaire : c'est un puissant vasodilatateur des artères et des veines distales, de petite taille. Cette vasodilatation facilite la réaction inflammatoire et a un effet protecteur dans des situations ischémiques cardio ou cerebrovasculaires.*[45]

Plusieurs arguments plaident en faveur de l'implication du CGRP dans la migraine et les algies vasculaires de la face (AVF) :

- *Les migraineux*[46] *et les patients souffrant AVF*[30,42,44,46–48] *ont une concentration plasmatique intercritique et une sensibilité plus élevées au CGRP ;*
- *La thermocoagulation du ganglion trigéminal peut induire un érythème facial ipsilatéral secondaire à la libération de CGRP.* [47]

Enfin, le mécanisme physiologique qui pourrait expliquer le passage d'une migraine épisodique à une migraine chronique n'est que partiellement connu. L'excitabilité corticale apparaît anormale chez les migraineux chroniques, mais cette hyperexcitabilité pourrait être une conséquence et non la cause de la chronicisation.

En revanche la sensibilisation des neurones du système trigéminovasculaire (dabord périphérique, puis centrale) par la répétition des crises et la neuroinflammation pourraient jouer un rôle significatif dans la migraine chronique.[131]

3.2.1.3 Traitement médical de la migraine

Le traitement de la crise migraineuse [158] repose en première intention sur les anti-inflammatoires non stéroïdiens (AINS : Ibuprofène, Ketoprofène, Naproxène) qui inhibent la neuroinflammation. En l'absence de soulagement une heure après la prise, un triptan (Tableau 5) peut être associé en l'absence de contre-indication (insuffisance coronarienne, AVC ischémique, artérite, HTA non contrôlée). Ces agonistes sérotoninergiques ont des modes d'action multiples : [77,159]

- vasoconstriction via des récepteurs 5HT1b vasculaires,
- diminution de la libération de neuropeptides, notamment CGRP, via les récepteurs 5HT1d localisés sur la terminaison des fibres trigéminales,
- réduction de la transmission du message nerveux au niveau du complexe trigéminocervical.

En cas de migraine avec aura, les AINS sont à prendre dès le début de l'aura, et le triptan dès le début de la phase céphalalgique.

DCI	Nom commercial	Dose max /24h
Almotriptan	ALMOGRAM 12,5mg	25mg
Eletriptan	RELPAX 20,40mg	80mg
Frovatriptan	ISIMIG 2,5mg	5mg
Naratriptan	NARAMIG 2,5mg	5mg
Rizatriptan	MAXALT 5,10mg	20mg
Sumatriptan	IMIGRANE 50mg	300mg
	(SC 6mg)	12mg
Zolmitriptan	ZOMIG 2,5mg	10mg

Tableau 5 : triptans ayant l'AMM pour la migraine.

Le **traitement de fond** de la migraine repose sur des molécules anciennes, dont l'hypothèse d'action est l'inhibition de la DCE. Elles ne sont efficaces qu'en cas de prise régulière et réduisent la fréquence des crises.[160] Le propanolol, le métoprolol et le topiramate sont les molécules de première intention.[161] Le choix du traitement de fond dépend de son efficacité, de ses contre-indications et effets secondaires. [158]

Des anticorps monoclonaux anti-CGRP (Erenumab AIMOVIG, Fremanezumab AJOVY, Galcanezumab EMGALITY) ont été plus récemment proposés : ils bloquent la réponse des terminaisons trigéminales au niveau des artères du cerveau et du ganglion trigéminal. Ils bénéficient de l'absence de barrière hémato encéphalique à ce niveau [49] et leur efficacité a été démontrée en phase 3 [50,162,163] pour la migraine épisodique et chronique.

Le traitement de la migraine doit être associé également aux ***règles hygiéno diététiques*** : sommeil suffisant, pratique sportive, éviction de l'alcool et du tabac, limiter la prise de caféine, bonne hydratation, éviter les abus médicamenteux, afin de limiter les facteurs déclenchant. Des séances de relaxation et de thérapie comportementale et cognitive peuvent être réalisées. L'acupuncture a une efficacité discutée, et la recommandation n'est donc pas claire.[164–166] Enfin, il existe des thérapies complémentaires qui ont été évaluées récemment par *l'American Academy of Neurology*, avec une efficacité démontrée (extraits de pétasite (plante médicinale)), probable (feverfew (MIG-99), riboflavine, magnésium), ou possible (Co-Q10).[167]

Le traitement de la migraine chronique pose le problème de la gestion de l'abus médicamenteux qui peut être associé. Souvent, le patient va rechercher de nouveaux traitements antalgiques, comme des traitements de palier 2, avec un risque majeur de dépendance et une efficacité limitée, raison pour laquelle ces traitements médicamenteux combinés à base d'opium, de codéine sont déconseillées.

Afin de prendre en charge les formes réfractaires de migraines chroniques, des prises en charge alternatives ont été développées : injections de toxines botuliques, neuromodulation du nerf occipital (cf. infra).

3.2.2 Algie vasculaire de la face (AVF)

3.2.2.1 Critères diagnostiques

L'AVF fait partie des céphalées trigemino-autonomiques (avec l'hémicrânie paroxystique, le SUNCT/SUNA et *l'hemicrânia continua*), partageant en commun une céphalée unilatérale et des signes autonomiques parasympathiques importants du même côté que la céphalée. La différence entre ces 4 formes se fait sur la durée, la fréquence des crises et la réponse au traitement.

Typiquement, l'AVF associe une douleur sévère, unilatérale, de localisation orbitaire, susorbitaire ou temporale, durant entre 15 et 180 minutes, et survenant 1 fois tous les 2 jours à plusieurs fois par jour, associée à des signes autonomiques ipsilatéraux

(table 5). Une sensation d'impatience ou d'agitation motrice est présente lors de la crise.

L'AVF est habituellement épisodique (Crises survenant lors de périodes actives de 7 jours à un an, séparés par des rémissions d'au moins 3 mois), mais peut évoluer vers une forme chronique (crises survenant pendant un an ou plus, sans rémission ou avec des rémissions de moins de 3 mois).

Critères diagnostiques :

A. Au moins cinq crises répondant aux critères B-D
B. Douleur sévère à très sévère, unilatérale, orbitaire, susorbitaire et/ou temporale durant 15 à 180 minutes (non traitée)[1]
C. L'un des éléments suivants ou les deux:
   1. au moins un des signes/symptômes suivants, du même côté que la douleur:
      a) injection conjonctivale et/ou larmoiement
      b) congestion nasale et/ou rhinorrhée
      c) œdème palpébral
      d) sudation du front et de la face
      e) myosis et/ou ptosis
   2. une sensation d'impatience ou une agitation motrice
D. Fréquence des crises comprise entre une tous les deux jours et 8 par jour[2]
E. N'est pas mieux expliquée par un autre diagnostic de l'ICHD-3

Tableau 6 : critères diagnostiques de l'algie vasculaire de la face (AVF). (ICDH3, traduction française)

Pour plus d'information, se reporter à la classification, critères diagnostiques et commentaires de l'IHCD-3 – traduction par la Société Française d'Etude des Migraines et Céphalées (https://sfemc.fr/recommandations/63-ihcd3-criteres-internationaux-de-diagnostic-des-cephalees.html)

3.2.2.2 Physiopathologie

La physiopathologie exacte des céphalées trigémino-autonomiques reste en partie inconnue. Trois structures sont impliquées dans la physiopathologie des AVF : le système trigéminal, le système nerveux autonome et l'hypothalamus. Il existerait une mise en jeu du système trigémino-vasculaire, responsable d'une douleur dans le territoire du V1, et du reflexe trigémino-autonomique induisant des signes végétatifs ipsilatéraux. L'hypothalamus jouerait le rôle d'un générateur de crises quotidiennes, survenant souvent à heure fixe, avec un caractère volontiers saisonnier. [168–170]

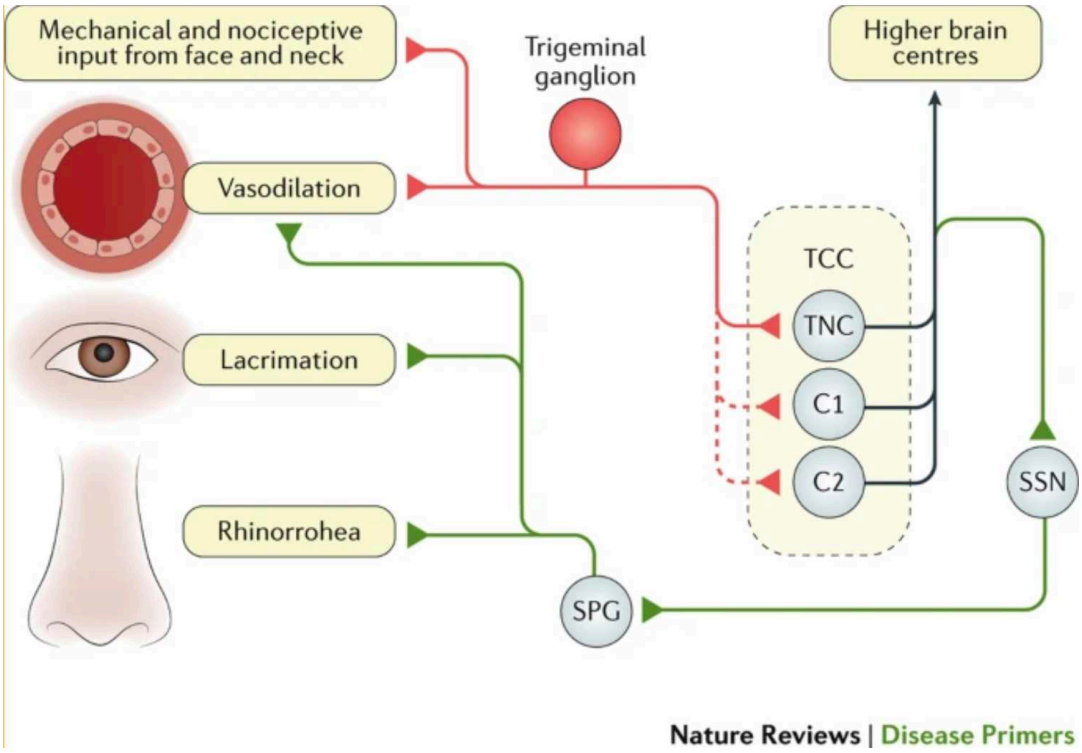

Figure 25 : Physiopathologie de l'AVF. Les 3 composantes clefs : D'après May et al.[54]

- Le système trigéminovasculaire. Les fibres du système trigéminovasculaire rejoignent le ganglion trigéminal, puis font connexions avec le complexe trigéminocervical, qui comprend la partie caudale du noyau spinal et la corne dorsale médullaire de C1 et C2. Le complexe trigéminocervical projette sur le thalamus, puis vers les différentes structures corticales impliquées dans le processus douloureux.

- Le réflexe trigéminocervical. Les terminaisons du nerf trigéminal activent le second neurone situé au sein du complexe trigéminocervical, qui rejoint le noyau salivaire supérieur (SSN). Les fibres parasympathiques proviennent du SSN dans le pont. Les projections nerveuses parasympathiques depuis le SSN rejoignent le nerf facial pour se terminer au niveau du ganglion sphénopalatin (SPG). Les nerfs parasympathiques post ganglionnaires innervent les glandes lacrymales et nasales et sont responsables des symptômes autonomes.

- L'hypothalamus, ici non représenté. Plusieurs connexions existent entre l'hypothalamus et le système trigéminovasculaire, rendant compte du caractère régulier et saisonnier des attaques d'AVF.

3.2.2.3 Traitements conventionnels de l'AVF

Le ***traitement de la crise d'AVF*** se fait par Sumatriptan (SC ou spray nasal), efficace en 30 minutes et oxygénothérapie haut débit, efficace en 15 min.[171] [171] En cas de contre-indication au sumatriptan, et de non efficacité à l'oxygénothérapie, la lidocaïne intranasale du côté de la douleur peut être proposée (cf. infra).

Le traitement de fond peut être instauré pour les AVF épisodiques qui durent plus de 15 jours ou pour les AVF chroniques : Vérapamil (inhibiteur calcique) en

première intention ou lithium en cas d'échec ou de contre-indication. Le mécanisme d'action de ces molécules reste inconnu.

En attendant l'efficacité du traitement de fond, un ***traitement corticoïde " transitionnel"*** peut être instauré afin de réduire rapidement la fréquence des crises. Il est indiqué si plus de 2 crises surviennent chaque jour depuis 3 jours, dans l'AVF épisodique ou chronique : prednisone per os de courte durée dans l'AVF épisodique, ou infiltrations du nerf grand occipital par béthaméthasone éventuellement associée à un anesthésique local (lidocaïne) (trois injections de corticoïde en 7-10 jours) [172] [173]

Les anticorps monoclonaux anti CGRP sont en cours d'évaluation dans le traitement des AVF.

3.2.2.4 Traitement chirurgical de l'AVF

Il est réservé aux formes chroniques et réfractaires :

- AVF chronique depuis 3 ans avec crises quotidiennes,
- Pharmaco-résistance définie par une efficacité insuffisante (vérapamil utilisé en l'absence d'effets indésirables à une posologie quotidienne de 960 mg, lithium avec une lithiémie thérapeutique, association de ces deux traitements).
- Évaluation et prise en charge par une équipe multidisciplinaire (neurologie, centre antidouleur, neurochirurgie) en centre tertiaire spécialisée.

Trois types de traitement chirurgical pourront alors être proposés et seront détaillés plus bas : stimulation uni/bilatérale du nerf grand occipital, stimulation du ganglion ptérygopalatin, voire stimulation cérébrale profonde. Toute intervention lésionnelle sur le nerf trijumeau est proscrite en raison de l'échec thérapeutique de ces techniques et de complications potentiellement graves. [174,175]

3.2.3 Névralgie du trijumeau (NT)

3.2.3.1 Critères diagnostiques

La NT se caractérise par des douleurs faciales unilatérales extrêmement intenses, à type de chocs électriques, limitées au territoire d'une ou plusieurs branches du V, et pouvant être déclenché par un stimulus habituellement non douloureux (effleurement de la peau, brossage de dent, parole) (Tableau 7).

Il existe trois types de NT: classique, secondaire ou idiopathique (Figure 26) : [176,177]

La ***NT classique***, la plus fréquente, est causée par un conflit vasculaire (en général l'artère cérébelleuse supérieure) avec le V dans la région juxtapontique. Elle induit

des changements morphologiques (démyélinisation) dans la *Trigeminal Root Entry Zone (TREZ)*. La TREZ est une zone du nerf trijumeau qui s'étend depuis son entrée dans le pont jusqu'à 7mm en périphérie. Il s'agit d'une zone de transition entre myélinisation périphérique et centrale.

La ***NT secondaire***, qui représente environ 15% des cas, est secondaire à une pathologie neurologique, comme la sclérose en plaques ou à une compression du V intra ou extra crânien, par exemple d'origine tumorale.

La **NT idiopathique**, qui survient dans environ 10% des cas. Ce diagnostic est retenu lorsqu'aucune cause n'est retrouvée. [176]

Critères diagnostiques:

A. Paroxysmes récurrents de douleur faciale unilatérale dans le territoire d'une ou plusieurs branches du nerf trijumeau, sans irradiation au-delà[1] et répondant aux critères B et C
B. La douleur a toutes les caractéristiques suivantes:
   1. dure entre une fraction de seconde et 2 minutes[2]
   2. intensité sévère[3]
   3. à type de choc électrique, d'élancement, de coup de poignard ou de piqûre
C. Provoquée par des stimuli normalement indolores dans le territoire du trijumeau affecté[4]
D. N'est pas mieux expliquée par un autre diagnostic de l'ICHD-3.

Tableau 7 : critères diagnostiques de névralgie du trijumeau. (ICDH3, traduction française)

Pour plus d'information, se reporter à la classification, critères diagnostiques et commentaires de l'IHCD-3 – traduction par la Société Française d'Étude des Migraines et Céphalées (https://sfemc.fr/recommandations/63-ihcd3-criteres-internationaux-de-diagnostic-des-cephalees.html)

3.2.3.2 Physiopathologie de la NT

L'existence d'un conflit vasculo-nerveux (avec l'artère cérébelleuse antéro-supérieure le plus souvent) semble être un facteur étiologique majeur de cette pathologie, même s'il existe une grande prévalence de conflit vasculo-nerveux asymptomatique. [178]

La compression et/ou les pulsations du vaisseau conflictuel finissent par produire des lésions de démyélinisation au niveau de la portion centrale et de la zone transitionnelle de la racine trigéminale, juste avant son entrée dans le pont (TREZ). Cette démyélinisation entrainerait des éphapses (zone de contact anormal entre 2 axones) et décharges ectopiques avec hyperexcitabilité des afférences nociceptives trigéminales. La physiopathologie des NT reste cependant partiellement connue, en

particulier dans les formes secondaires ou idiopathiques. Il est probable que des phénomènes centraux d'hypersensibilisation du système trigéminal participent à l'installation du message douloureux. [178]

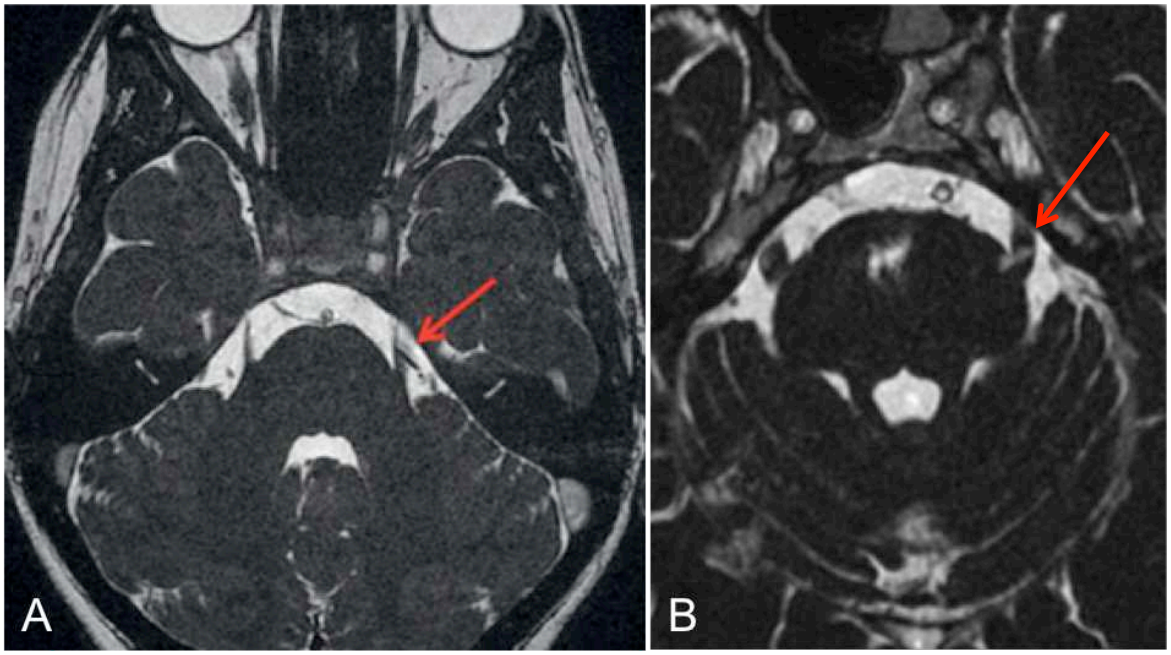

Figure 26 : IRM coupe axiale séquence pondérée en T2 haute résolution (CISS).
A. Névralgie du trijumeau classique par conflit vasculo-nerveux (flèche).
B. Névralgie du trijumeau secondaire par plaque de démyélinisation du nerf trijumeau en juxtapontique (flèche).

3.2.3.3 Traitement médical de la NT

Les agents anticonvulsivants (carbamazépine, oxcarbazépine) sont les traitements de première intention pour contrôler les douleurs paroxystiques, quelle qu'en soit la cause. Ces médicaments contrôlent les douleurs dans 90% des cas. Par exemple, la carbamazépine réduit la fréquence et l'intensité des salves névralgiques avec un soulagement initial complet chez plus de 70% des patients. Les effets indésirables neurologiques sont néanmoins fréquents : dans 23 à 60%, vertiges, diplopie, somnolence, fatigue, ataxie,...[176]

D'autres traitements médicamenteux (gabapentine, prégabaline, antidépresseurs) sont efficaces en association aux traitements de référence. [176]

3.2.3.4 Traitement chirurgical de la NT

Différentes techniques, non lésionnelles *(décompression microvasculaire)*, ou lésionnelles *(compression par ballonnet, thermocoagulation, rhizolyse par glycérol,*

radiochirurgie) peuvent être proposées aux patients dont les douleurs sont réfractaires au traitement médical ou lorsque celui-ci s'accompagne d'effets secondaires invalidants (Figure 27, Tableau 8).

Aucune étude randomisée ne compare ces différentes techniques dont le choix dépend du type de NT, de l'âge, des comorbidités, de la volonté du patient et de l'expérience du praticien.[179,180] Les résultats sont très variables d'une étude à l'autre, rendant toute comparaison difficile.

Une telle disparité dans les résultats est en partie liée au fait que de nombreux facteurs entrent en jeu[181] : type de NT (primaire, secondaire, idiopathique), type de compression (artérielle, veineuse, mixte), durée d'évolution de la maladie, traitements préalablement effectués.

Technique	**Compression par ballonnet**	**Thermo-coagulation**	**Rhizotomie par glycérol**	**Gamma-knife**	**Décompression micro vasculaire**
Modalité	Percutanée Lésion par compression du ganglion trigéminal ou de ses branches	Percutanée Thermolésion du ganglion trigéminal ou de ses branches	Percutanée Lésion par injection de glycérol dans le ganglion trigéminal ou ses branches	Transcutanée Lésion radique focale du segment cisternal du V	Chirurgie Décompression du vaisseau comprimant le nerf
Soulagement de la douleur	Immédiate 55-95%	Immédiate 26-100 %	Immédiate 19 à 91 %	Retardée (6-8 semaines) 24-71%	Immédiate 80-98 %
Efficacité à 4 ou 5 ans	54-80%	50-81%	34-83%	33-56%	61-80%
Risques	Déficit sensitif plus ou moins sévère	Déficit sensitif plus ou moins sévère	Déficit sensitif plus ou moins sévère	Déficit sensitif plus ou moins sévère	Mortalité : 0.3% Fuite LCS :2.0% Hématome ou ischémie : 0.3% Méningite : 0.4% Perte auditive : 1.8% Hypoesthésie : 2,9%

Tableau 8 : traitement chirurgical de la névralgie du trijumeau.[61,65–69]

En pratique, la décompression micro vasculaire (Figure 27) est la technique qui apporte les meilleurs résultats, en termes de sédation de la douleur, qui est immédiate, et de durée d'efficacité. Elle est indiquée lorsqu'il existe un conflit vasculo-nerveux au niveau de l'émergence du V. La thermocoagulation n'est utilisée que lorsqu'il n'existe pas de conflit vasculo-nerveux, et peut être réalisée plusieurs fois mais avec un risque d'anesthésie douloureuse de la face. La radiochirurgie ne peut se réaliser en théorie qu'une seule fois en raison du risque de radiotoxicité.

3.3 Traitements complémentaires des douleurs cranio-faciales en cas d'échec thérapeutique

Malgré cet arsenal thérapeutique, un certain nombre de patients résistent aux prises en charges conventionnelles : les douleurs peuvent se chroniciser, ayant alors un retentissement majeur dans la vie personnelle, familiale et socioprofessionnelle.

Nous détaillons ici différentes prises en charges thérapeutiques complémentaires qui, pour la plupart, reposent sur les données anatomo-fonctionnelles évoquées plus haut.

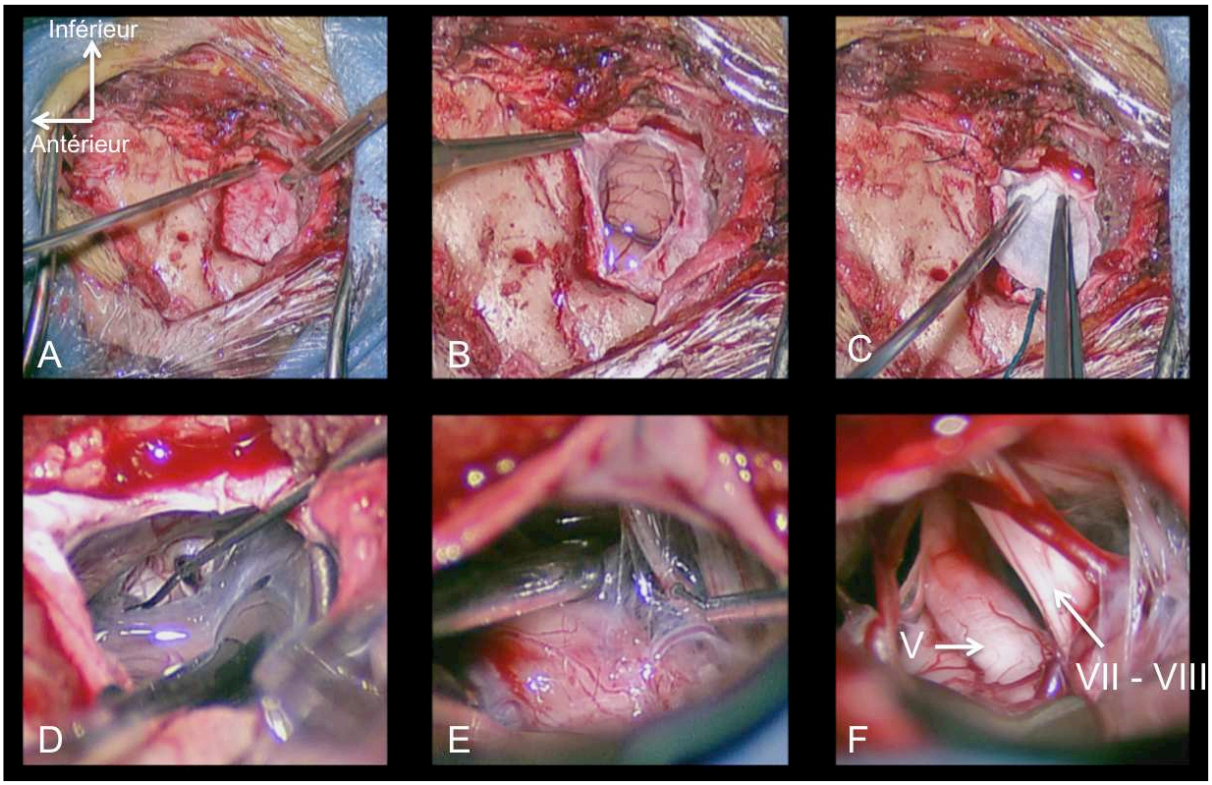

Figure 27: technique chirurgicale pour le traitement de la NT : la décompression microvasculaire.

A : Craniectomie rétrosigmoïdienne droite. B : Ouverture de la dure mère. C : Vidange de la grande citerne. D : Débridement de l'arachnoïde. E : Repérage des structures nerveuses (V, VII, VIII) et du conflit vasculo-nerveux avec le V. E : conflit vasculo-nerveux levé.

3.3.1 Blocs nerveux périphériques

Les blocs nerveux consistent en un blocage transitoire de la conduction des impulsions nerveuses pour soulager les douleurs. Cette technique mini invasive est souvent bien acceptée et tolérée. En l'absence d'étude multicentrique randomisée en double aveugle évaluant leur effet thérapeutique versus placebo, seules des recommandations d'experts ont été formulées pour le traitement des céphalées par blocs nerveux périphériques.[182]

3.3.1.1 Principes et cibles

La cible principale des blocs nerveux pour les douleurs cranio-faciales est le nerf grand occipital, même si d'autres nerfs peuvent être infiltrés : nerf petit occipital, branches trigéminales périphériques (Figure 28).

Plusieurs produits peuvent être utilisés pour les infiltrations :

- La *lidocaïne* est un anesthésique local de faible toxicité et de délai d'action rapide. Elle diminue l'excitabilité du neurone de 1er ordre en bloquant des canaux sodium de la membrane. Ceci induit un blocage de la transmission, principalement nociceptive mais aussi tactile.[183] L'effet anti-nociceptif peut durer plusieurs jours. La lidocaïne peut être injecté au niveau de la face, contrairement aux corticoïdes en raison du risque esthétique (acné, dépigmentation cutanée). Elles peuvent être répétées toutes les 2 à 4 semaines.
- Les *corticoïdes* injectés à proximité du nerf grand occipital (Diprostène) ont montré leur efficacité dans plusieurs types de céphalées : AVF, migraine, et céphalées dites « cervicogenique » (cf. infra).[172,184,185] Ils réduisent l'inflammation en inhibant la synthèse ou le relargage de substances pro inflammatoires, inhibent la transmission nociceptive par les fibres C, et modulent les entrées nociceptives des neurones de la substance gélatineuse de la corne dorsale. [183,186,187] Un délai d'au moins 3 mois doit être respecté entre 2 injections, sauf pour l'AVF où 3 infiltrations peuvent se faire sur 7-10 jours.

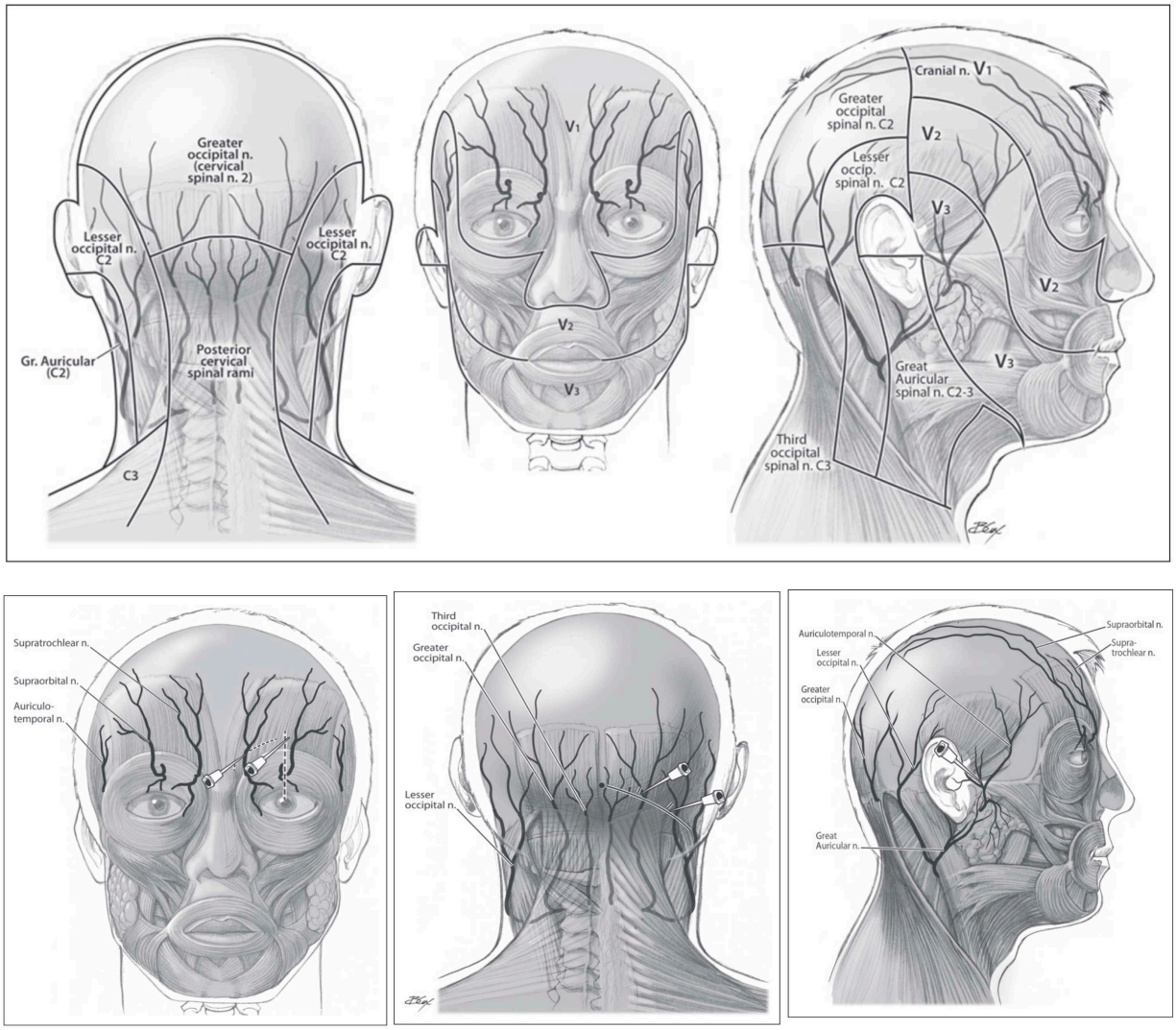

Figure 28 : Blocs nerveux [70]

Haut. Dermatomes de la région cranio-cervicale.

Bas. Points d'injection. Gauche : nerfs supratrochléaire et supraorbitaire ; centre : nerfs petit et grand occipital ; droite : nerf auriculotemporal.

L'efficacité des infiltrations occipitales peut s'expliquer par la convergence des informations nociceptives des régions trigéminales et cervicales au niveau du neurone de second ordre situé au sein du complexe trigéminocervical (cf. Chapitre 2). Cependant le mécanisme exact n'en est pas connu : en bloquant les afférences cervicales, les infiltrations occipitales limitent-elles la stimulation du système trigéminal ? Le système trigéminocervical s'active-t-il au-dessus d'un seuil de stimulation ?

3.3.1.2 Indications potentielles des blocs nerveux dans le traitement des céphalées

3.3.1.2.1 Céphalées primaires

Migraine. Les patients migraineux chroniques rapportent fréquemment des territoires péricrâniens douloureux à la palpation et une association entre céphalées et inconfort cervical. Cette symptomatologie serait secondaire à la sensibilisation du complexe trigémino-cervical.[76,76,82,183,188–191] L'infiltration par la lidocaïne des nerfs extracrâniens (grand occipital, supraorbitaire, supratrochléaire) douloureux a été proposé en complément du traitement aigu et prophylactique de la migraine chronique (Figure 28). Il réduirait l'intensité, la durée et la fréquence des attaques chez les patients migraineux avec sensibilisation centrale. [183]

AVF. Des injections de dexaméthasone peuvent être réalisées au niveau des nerfs grand ou petit occipital (Figure 28). Plus rarement, en cas de douleur dans les territoires cutanés des nerfs auriculotemporal, supraorbitaire, infraorbitaire, supratrochléaire, ou infratrochléaire, ces nerfs peuvent être infiltrés à la lidocaïne, les injections de corticoïdes étant contre-indiqués en région faciale. Les résultats sont variables tant pour le degré d'amélioration que pour sa durée ; après infiltration du nerf grand occipital, 31 à 85% des individus n'ont plus de douleur pendant 3 à 70 jours.[183]

Hemicrania continua. *L'hémicrania continua* est une céphalée persistant plus de 3 mois, unilatérale, et associant du même côté au moins un des symptômes suivants : injection conjonctivale, larmoiement, congestion nasale, œdème palpébral, myosis/ptosis. Le patient présente une agitation motrice, ou présente une sensation d'impatience. Cette céphalée répond normalement de façon complète à l'indométacine, ce qui en fait d'ailleurs un test diagnostique. En cas de retentissement important, ou de soulagement incomplet il est possible de proposer un bloc du grand nerf occipital, voire du nerf supraorbitaire (Figure 28). [183]

Céphalée chronique persistante de novo. Cette céphalée rare mais très handicapante, est caractérisée par une céphalée persistante, quotidienne dès le début, avec un début clairement déterminé par le patient. La douleur est continue, sans rémission, et est présente durant plus de 3 mois. Elle peut être d'allure tensive ou migraineuse. La physiopathologie n'est pas connue. La prise en charge est difficile, et

nécessite de limiter les abus médicamenteux. Dans ce cadre, une infiltration du nerf grand occipital peut être proposée (Figure 28). [183]

3.3.1.2.2 Céphalées secondaires

Céphalées cervicogéniques. Elles prennent leur origine au niveau du rachis cervical ou des tissus mou de la nuque. En général, l'hémicrânie peut être reproduite par compression de la zone source de douleur. Les nerfs impliqués sont souvent les petits et grands nerfs occipitaux, et peuvent être infiltrés avec des résultats variables (Figure 28). [183]

Céphalées post craniotomie. La palpation du scalp peut retrouver des points douloureux après une chirurgie crânienne. Habituellement, ces douleurs finissent par disparaître ou sont peu handicapantes. Parfois elles persistent et peuvent être améliorées plusieurs mois ou années après infiltration à la lidocaïne de la cicatrice douloureuse (

Figure 29).[183,192,193] La présence de neuromes et/ou compression ou étirement des nerfs entourant la cicatrice sont de possibles mécanismes physiopathologiques. [183,192,193]



Figure 29 : Céphalées post craniotomie. Palpations des points douloureux et démarcation des points d'infiltrations.[183]

3.3.1.2.3 Névralgies craniofaciales

Névralgie occipitale. C'est une douleur paroxystique, à type de coup de poignard, survenant dans le territoire des nerfs grand et/ou petit occipital. Elle peut être déclenchée par la palpation locale et peut être secondaire à une compression vasculaire, une chirurgie, ou être idiopathique. L'infiltration des nerfs grand et/ou petit occipital (Figure 28) constitue à la fois un test diagnostique et un traitement. Son efficacité est variable, avec une diminution de la douleur de quelques jours à quelques années.

Névralgie supraorbitaire, névralgie auriculotemporale. Quelques séries ont montré une possible indication de l'infiltration des nerfs supraorbitaire ou auriculotemporal. [182] La névralgie supraorbitaire est une entité rare caractérisée par la triade suivante : 1) douleur frontale unilatérale dans le territoire de la branche supraorbitaire du V1, 2) sensibilité douloureuse à la palpation du trajet nerveux ou au niveau de l'encoche supraorbitaire, 3) soulagement total mais transitoire des symptômes après bloc du nerf supra orbitaire. [194–196]

La névralgie auriculotemporale est caractérisée par des attaques douloureuses dans le territoire de la branche auriculotemporale (V3), s'étendant au niveau de la tempe ipsilatérale. Une infiltration de ce nerf en cas de résistance douloureuse peut être indiquée (Figure 28). [197]

3.3.2 Injection de toxine botulique

L'utilisation clinique de la toxine botulique remonte aux années 70 pour le traitement du strabisme. Les indications se sont ensuite étendues à d'autres pathologies : blépharospasme, hémispasme facial et autres hyperactivités musculaires. L'intérêt de cette toxine pour le traitement des céphalées s'est développé plus tard, dans les années 90.

3.3.2.1 Indications

Elle est désormais approuvée dans le traitement prophylactique des migraines chroniques, et son efficacité et sa tolérance ont été démontrées dans 2 études cliniques multicentriques internationales PREEMPT 1 et PREEMPT 2, avec une diminution significative de la fréquence des céphalées (Tableau 9). [198,199,199–202] A 24 semaines, le

nombre de jours de céphalées (sur 28 jours) était significativement réduit de 8 à 9 jours par rapport à l'état initial.

Variable	OnabotulinumtoxinA (n = 688)	Placebo (n = 696)	Mean intergroup difference†	*P* value†
Change from baseline in frequency of headache days‡§	−8.4	−6.6	−1.8 (−2.52, −1.13)	<.001
Change from baseline in frequency of migraine days§¶	−8.2	−6.2	−2.0 (−2.67, −1.27)	<.001
Change from baseline in frequency of moderate/severe headache days§	−7.7	−5.8	−1.9 (−2.62, −1.26)	<.001
Change from baseline in cumulative total headache hours on headache days§	−119.7	−80.5	−39.2 (−48.40, −21.04)	<.001
Percent of patients with severe (≥60) HIT-6 score§††	67.6%	78.2%	−10.6% (−15.2%, −5.9%)	<.001

Tableau 9 : efficacité de l'OnabotulinumtoxinA à 24 mois.
Étude 2010 randomisée en double aveugle et contrôlée avec groupe placebo. PREEMPT Clinical Program89.

Cette thérapeutique a été approuvé dans cette indication dès 2010 aux USA. En 2016, *l'American Academy of Neurology* recommandait l'utilisation de l'onabotulinumtoxinA (Botox®) comme traitement optionnel pour les patients atteint de migraine chronique afin d'augmenter le nombre de jours libre de céphalées (Grade A), et réduire l'impact des céphalées sur la qualité de vie (questionnaire Health-related QOL). [202] Deux ans plus tard, l'European Headache Federation, considérant ce traitement comme efficace et bien toléré avec un niveau de preuve élevé, recommandait l'utilisation de l'onabotulinumtoxinA pour le traitement des patients atteint de migraine chronique. [203] Ce traitement a obtenu l'AMM en 2021 en France.

3.3.2.2 Méthode

La technique validée dans l'étude PREEMPT requiert un minimum de 31 sites d'injections intramusculaire de 5 unités à chaque point au niveau des régions glabellaires, frontales, temporales, cervicales et du trapèze. En cas de points douloureux ou sensibles, 8 injections supplémentaires peuvent être réalisées (figure 11). [204]

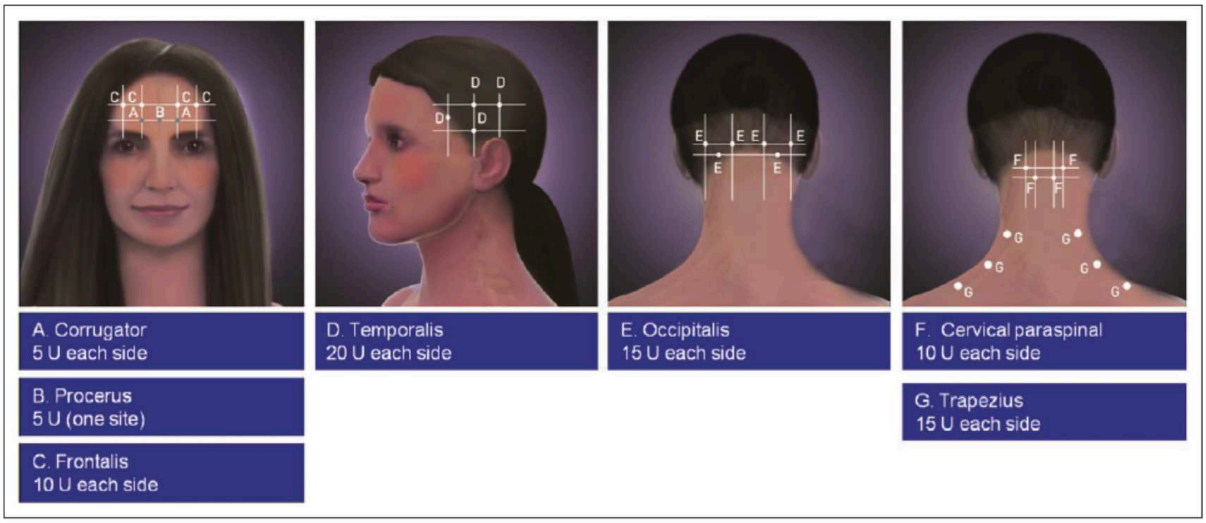

Fig 1.—Fixed-site, fixed-dose injection site locations: the (A) corrugators, (B) procerus, (C) frontalis, (D) temporalis, (E) occipitalis, (F) cervical paraspinal, and (G) trapezius muscle injection sites.

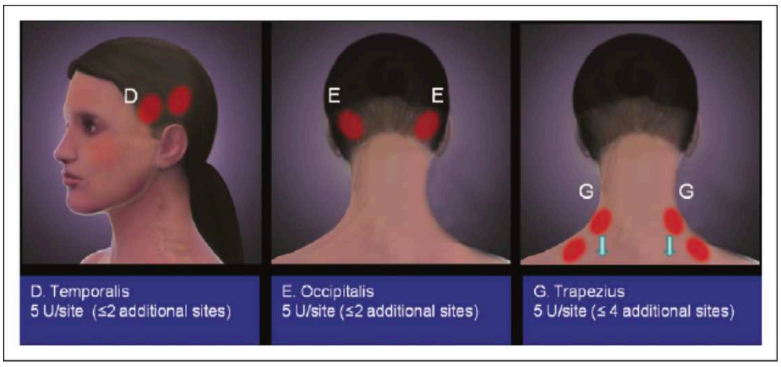

Fig 2.—Follow-the-pain muscle areas: optional injections are distributed between the right and left (D) temporalis, (E) occipitalis, and (G) trapezius muscles in areas of maximal tenderness and/or pain.

Figure 30 : sites d'injections intramusculaires de toxine botulique préconisés par l'étude PREEMPT[198,199]

A : 31 sites conventionnels. B : 8 sites d'injection supplémentaires

3.3.2.3 Mécanisme d'action

Lorsque l'onabotuliniumtoxinA est injectée dans l'espace extra cellulaire, elle se lie aux récepteurs des terminaisons des fibres nociceptives C, subit une endocytose, pénètre dans la terminaison nerveuse et empêche le relargage du CGRP et d'autres neuropeptides (la fusion des vésicules avec la membrane terminale du nerf est rendue impossible).

La capacité de l'onabotuliniumtoxinA à bloquer la libération du CGRP à partir des terminaisons nerveuses périphériques des fibres C nociceptives est probablement responsable de son rôle thérapeutique dans la migraine, en plus d'une possible

inhibition du relargage des neuropeptides et neurotransmetteurs dans le ganglion trigéminal et au niveau des terminaisons centrales des neurones périphériques. [200]

L'efficacité de l'injection extracrânienne de toxine botulique pourrait s'expliquer par le fait que certaines branches trigéminales innervant la dure mère quittent le crâne via les sutures et canaux émissaires pour se terminer au niveau du scalp. L'injection extra crânienne d'onabotuliniumtoxinA a d'ailleurs montré chez le rat une inhibition de la réponse des nocicepteurs méningés des fibres C. [205] Par ailleurs, chez les patients migraineux chroniques qui répondent favorablement au traitement de la toxine (réduction de la fréquence des céphalées), le CGRP sanguin est diminué.[206] On peut ainsi supposer que l'onabotuliniumtoxinA aide à soulager la douleur migraineuse chez certains patients répondeurs en réduisant l'activité nociceptive des afférences extra crâniennes vers le complexe trigéminocervical, ou en réduisant la circulation du CGRP. [200] Cela pourrait prévenir la sensibilisation du système trigéminal. [200]

3.3.3 Techniques de neuromodulation

3.3.3.1 Neuromodulation non-invasive

La neuromodulation non invasive repose sur la stimulation électrique ou magnétique transcutanée de structures impliquées dans la transmission ou la modulation de la douleur, par exemple le système vagal, le nerf supraorbitaire, ou le cortex cérébral. Cette technique, qui peut compléter les stratégies médicamenteuses, a des mécanismes d'action partiellement connus. Davantage d'études randomisées et multicentriques sont nécessaires pour en confirmer l'intérêt.

3.3.3.1.1 Stimulation du nerf vague

La stimulation du nerf vague a été proposée pour traiter les migraines, l'AVF, et certaines autres céphalées autonomiques trigéminales. [207] Un petit appareil portatif est placé sur le cou (GammaCore®) ou dans la partie supérieure de la conque de l'oreille (NEMOS®) du même côté que la douleur. Un courant électrique est délivré, induisant une légère sensation de picotement cutané. La stimulation transauriculaire stimule la branche auriculaire du nerf vague, qui innerve la concha. La stimulation transcervicale stimule quant à elle le segment cervical du nerf vague à travers les tissus mous du cou. [208–211]

Selon Silberstein et al., la stimulation du nerf vague agirait sur le circuit du réflexe trigéminal autonome ; elle inhiberait la DCE de la crise migraineuse, régulerait la libération de neurotransmetteurs et limiterait l'activation de la nociception aigue au

sein du système trigéminocervical. La physiopathologie exacte reste cependant inconnue. [207]

Cette méthode diminue significativement la fréquence (-64%), la durée (-43%), et la sévérité (-23%) des crises d'**AVF**.[212,213] Elle a récemment été reconnue par *le National Institute for Health and Care Excellence (Royaume Uni*) comme un traitement efficace pour l'AVF, et a été approuvé aux USA par la FDA pour le traitement préventif et aigu de l'AVF. [207]

Cette technique est associée à une réduction mensuelle significative du nombre de jours de **migraine** ($p = 0.043$), du nombre de jour de céphalées ($p = 0.045$), et du nombre de jours de prises médicamenteuses (p=0,039).[207] Elle constitue une alternative efficace pour le traitement aigu de la migraine, et est une technique pertinente pour la prévention des crises.[207]

3.3.3.1.2 Stimulation du nerf supraorbitaire

La stimulation du nerf supra orbitaire, branche terminale du V1, a été proposé dans le traitement aigu et préventif de la migraine. L'appareil portatif *(Cefaly®)* est placé sur le front et émet des impulsions électriques.

Le mode d'action est inconnu, mais l'IRM fonctionnelle plaide pour des changements fonctionnels dans le cortex orbitofrontal et le cortex cingulaire antérieur.[214–217]

3.3.3.1.3 Stimulation magnétique transcrânienne

La stimulation magnétique transcrânienne est utilisée dans le traitement aigu et préventif de la migraine avec aura et dans celui des douleurs neuropathiques. Un petit appareil *(eNeura®)* est placé sur le scalp et délivre une impulsion magnétique au cortex cérébral sous-jacent (Figure 31).

Une impulsion transcranienne magnétique unique peut être appliqué après le début de l'aura pour stopper une attaque de migraine en interrompant la DCE. [144,218–221] Une méta analyse récente d'essais cliniques randomisés suggère que la **stimulation magnétique transcrânienne à pulsion unique (sTMS)** est efficace pour le traitement aigu de la migraine avec aura : un plus grand nombre de patients étaient sans douleur 2 heures après le traitement. En revanche elle n'était pas efficace pour la migraine chronique, ni pour les douleurs faciales.

Au contraire, la **stimulation transcrânienne magnétique par impulsions répétées (rTMS)** pourrait avoir un effet prophylactique sur la migraine en

modulant l'excitabilité corticale. [221,222] Néanmoins, davantage d'essais contrôlés randomisés sont nécessaires pour évaluer l'efficacité de la stimulation transcrânienne magnétique sur la migraine. [219] Cette technique (rTMS) peut être également indiqué dans les syndromes douloureux de la face, comme dans les douleurs faciales atypiques, ou les douleurs neuropathiques trigéminales, avec des taux de réponse sur l'amélioration des douleurs (= douleur diminuée de plus de 30%) de l'ordre de 73% à 15 jours de traitement. Davantage d'essais contrôlés sont également nécessaires. [223] Cette technique nécessite d'être effectué dans un centre spécialisé disposant de cette technologie (absence de matériel miniaturisé dans la rTMS).



Figure 31 : neuromodulation non invasive

A. Stimulation du nerf vague *(GammaCore®).* B. Stimulation du nerf supraorbitaire *(Cefaly®).* C. Stimulation magnétique transcrânienne *(eNeura®).*

3.3.3.2 Neuromodulation invasive

La neuromodulation invasive est principalement utilisée dans l'AVF, plus rarement dans la migraine, et réservée aux patients les plus sévèrement atteints. Elle consiste en l'implantation d'électrodes permettant la stimulation de différentes cibles anatomiques du circuit de la douleur.

3.3.3.2.1 Stimulation occipitale

La stimulation nerveuse occipitale (ONS) stimule le nerf grand occipital (C2) via une électrode sous-cutanée reliée à un boitier, lui aussi situé sous la peau. La stimulation de ce nerf induit des paresthésie dans la région occipitale et une sédation des douleurs.[218,224,225] Le mécanisme exact reste inconnu mais plusieurs arguments suggèrent que la stimulation modulerait les influx nociceptifs qui convergent vers le complexe trigéminocervical, de façon analogue à ce qui est observé au niveau spinal (« *gate control* »). [214,226]

Cette technique peut être proposée aux patients présentant une AVF chronique réfractaire, ainsi qu'aux patients migraineux chroniques en échec thérapeutique (figure 13). [222,224]

3.3.3.2.2 Stimulation du ganglion ptérygopalatin

La stimulation du ganglion ptérygopalatin consiste à implanter un dispositif miniaturisé à son contact, dans la fosse ptérygopalatine. Les impulsions délivrées pourraient moduler le réflexe trigéminal autonome.[175]

La stimulation du ganglion ptérygopalatin est intéressante dans les formes d'AVF chroniques réfractaires : 68% des patients décrivent une amélioration significative des douleurs et/ou une diminution de la fréquence des attaques[227] Elle reste efficace plus de 24 mois dans la majorité des cas.[228] L'effet secondaire le plus fréquent est une diminution transitoire de la sensation dans le territoire du V2, habituellement résolutive en 3 mois. [175,227]

3.3.3.2.3 Stimulation cérébrale profonde

La stimulation cérébrale profonde cible la région postéro-inférieure de l'hypothalamus pour inhiber le générateur présumé des crises douloureuses de l'AVF et moduler les systèmes antidouleur non spécifiques, comme la substance grise périaqueducale mésencéphalique. [175,229–232]

Plus de 60% des patients implantés sont améliorés (disparition ou diminution de plus de 50% de la fréquence des attaques). [175] Peu d'effets secondaires ont été rapportés. Cependant, le risque d'hémorragie intracrânienne (1 à 5%) cliniquement significatif limite ses indications aux AVF chroniques réfractaires, après échec des autres méthodes telles que la stimulation du nerf occipital. [175,233]

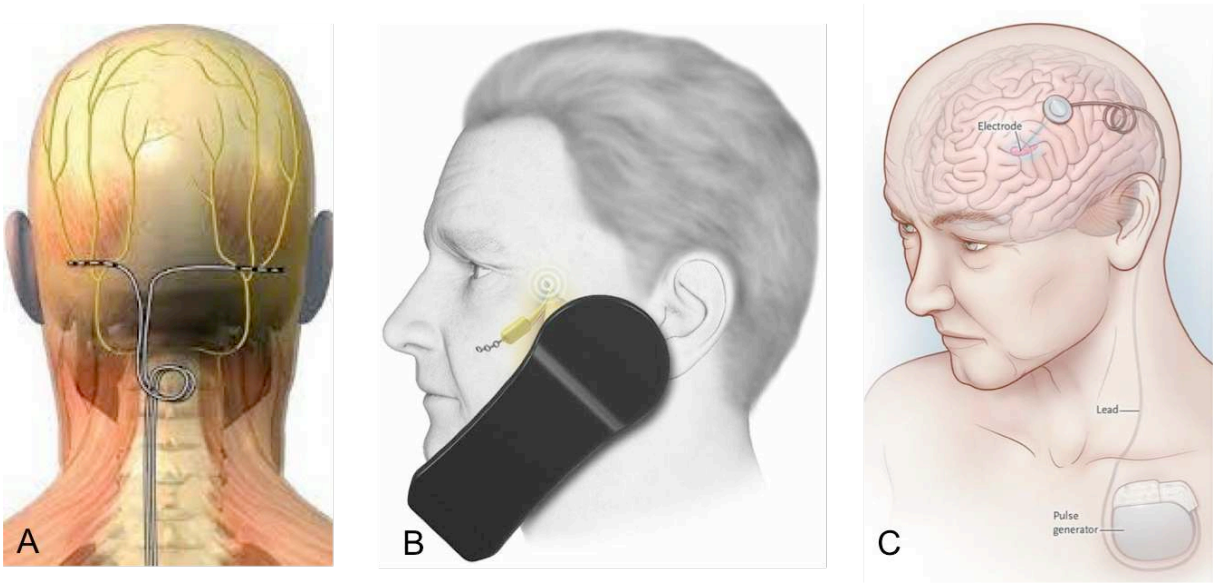

Figure 32 : Neuromodulation invasive.
A Stimulation occipitale. B. Stimulation du ganglion ptérygopalatin. C. Stimulation cérébrale profonde.

3.3.3.2.4 Stimulation du cortex moteur

La stimulation du cortex moteur est une alternative qui a émergé il y a plusieurs années, pour les patients présentant des douleurs faciales chroniques neuropathiques. [234]

Les douleurs faciales chroniques neuropathiques sont très sévères, secondaires à des lésions ou des pathologies pouvant affecter n'importe quelle partie du système trigéminal. Très invalidantes, elles peuvent correspondre à des névralgies du nerf trijumeau, des douleurs neuropathiques du nerf trijumeau, des douleurs de déafférentation du nerf trijumeau, ou des douleurs faciales atypiques, toutes ces formes ayant en commun une résistance au traitement médical. [235–240]

La technique chirurgicale (Figure 33) consiste à implanter une électrode en épidural, au-dessus du cortex moteur repéré à l'aide du système de neuronavigation, des potentiels évoqués somesthésiques et de la stimulation corticale peropératoire. Cette technique invasive pourra être indiqué en cas d'échec préalable à la rTMS.

Une revue de la littérature a montré des taux de réponses positives dans 44 à 100 % des cas de patients traités par stimulation du cortex moteur. [234] Cependant, les cas publiés variaient considérablement en termes de technique chirurgicale et de syndrome douloureux. Il est nécessaire de poursuivre l'évaluation de cette méthode par des études contrôlées multicentriques. Le mode d'action de cette technique reste

largement inconnu mais pourrait mettre en jeu des mécanismes centraux de la douleur. [234,235,241]

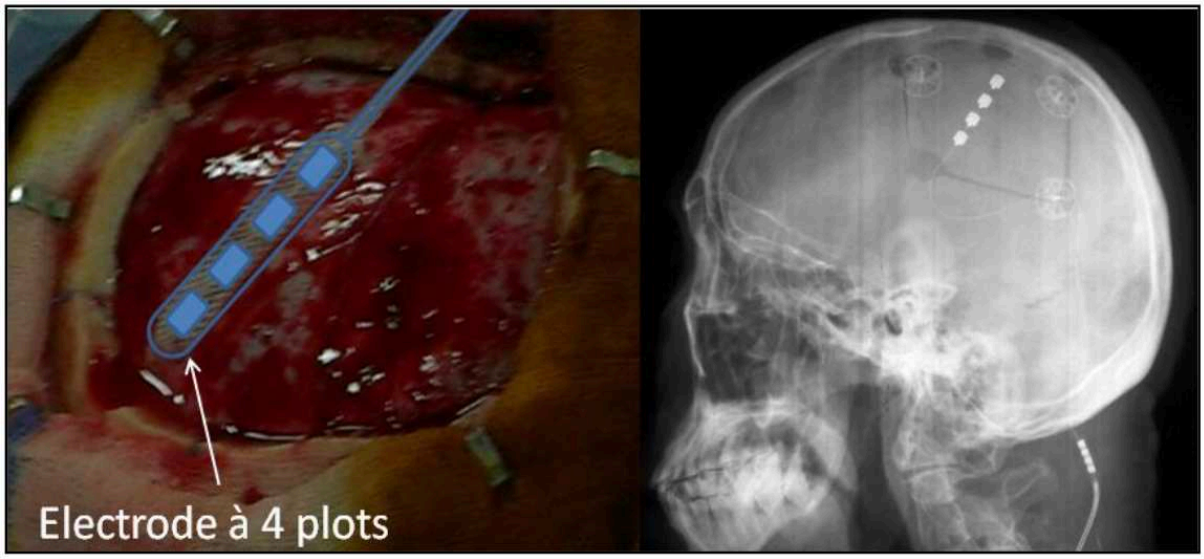

Figure 33 : Positionnement des électrodes épidurales lors de la stimulation du cortex moteur.[132]

3.4 CONCLUSION

Les pathologies douloureuses cranio-faciales sont très fréquentes dans la population générale, et impliquent systématiquement l'activation du système trigéminal. Un certain nombre de patients ne sont pas totalement soulagés – voire en échec thérapeutique - malgré les différents traitements à disposition.

Ces dernières années des techniques thérapeutiques complémentaires ont été développées, ciblant plusieurs zone anatomo-fonctionnelle du système trigéminal. Ainsi, les techniques de blocs nerveux des afférences trigéminales ou cervicales, et les techniques de neuromodulation non invasives et invasives ont vu le jour, et permettent pour un certain nombre de patient de réduire l'intensité ou la fréquence des douleurs.

Toutes ces techniques se basent sur les connaissances de l'anatomie du système trigéminal. Or de nombreuses questions restent en suspens. Par exemple, on sait que l'innervation des artères cérébrales proximales et certainement piales dépendent du V1. Cependant, le point précis où les fibres trigéminales rejoignent le système vasculaire cérébral n'est pas connu précisément.

La partie suivante détaille nos recherches dans ce domaine.

Troisième partie : Étude anatomique du système trigémino-vasculaire

Chapitre IV : Étude anatomo-histologique

et

Chapitre V : Projet d'étude par OCT

Comme envisagé dans les chapitres II et III, la nociception intracrânienne de l'étage supratentoriel dépend de l'innervation trigéminale.[11,13,22,23,28,44,46,49,95,126,159] Plus précisément, des études immunohistochimiques, anatomiques et cliniques ont démontré que l'innervation vasculaire du cerveau était assurée par le V1.[9,11,27,28,33,43,48,51,84] Cependant, la localisation exacte où les fibres trigéminales rejoignent les vaisseaux cérébraux pour constituer le système trigéminovasculaire reste inconnue. Ce sujet est pourtant d'une importance fondamentale pour la compréhension de la physiopathologie des céphalées, et les traitements qui pourraient être développés.

L'artère carotide interne (ACI) intra caverneuse occupe une place unique dans l'arbre vasculaire cérébral : elle chemine dans un espace veineux, le sinus caverneux, où elle entretient des rapports intimes avec plusieurs nerfs crâniens situés dans la loge caverneuse (nerf abducens VI) ou dans un dédoublement de sa paroi (nerfs oculomoteur III, trochléaire IV, et V1). Ces relations vasculo-nerveuses étroites pourraient permettre des échanges de fibres nerveuses trigéminales à l'origine du système trigéminovasculaire.

L'objectif de cette étude était de rechercher et décrire cet échange de fibres nerveuses entre arbre artériel et V, à l'origine du système trigéminovasculaire. Nous avons fait l'hypothèse que ce passage de fibres se situait dans la paroi latérale du sinus caverneux, une zone de forte proximité entre ACI et V1. Deux techniques ont été associées à la dissection pour vérifier cette hypothèse, l'histologie (Chapitre 4, et annexe, article 3) et la tomographie en cohérence optique (OCT, Chapitre 5).

Chapitre 4 : Étude anatomo-histologique

4.1 Méthode

4.1.1 Préparation des spécimens

Les spécimens anatomiques provenaient de 11 têtes humaines obtenues à partir du programme de don du corps de Tours (*association des dons du corps*). Les donneurs avaient signé un consentement écrit permettant les travaux de recherche sur leur corps après décès. Les spécimens ont été fixés par injection d'une solution de Formol à 4% tamponné (Formaldehyde 4% w/v buffered à pH 6,9 RS, Carlo Erba Reagents, Cornaredo, Italy) au niveau des deux artères carotides primitives dans les 24h suivant le décès. Les têtes ont ensuite été séparées du corps puis immergées dans cette même solution pour poursuivre la fixation. L'extraction du cerveau a été réalisée entre le 1er et le 3eme jour après le début de la fixation. Lors de cette procédure, le V était sectionné à proximité du tronc cérébral pour permettre son étude ultérieure.

Deux têtes supplémentaires ont été injectées après fixation au formol : les artères vertébrales et carotides internes, et les veines jugulaires internes étaient cathétérisées. Un mélange de latex néoprène 671A (DuPont de Nemours, Wilmington, DE, USA) et d'encre colorée (encre acrylique Colorex, pébéo, France) y était injecté manuellement à la seringue (environ 400ml) : rouge pour les artères, bleu pour les veines.

4.1.2 Dissection

Étude anatomique. Afin de décrire la région où le V1 était le plus proche de l'ACI, nous avons disséqué le sinus caverneux, l'ACI et le V1 dans 22 spécimens (11 droits et 11 gauches) : la dure-mère de la paroi latérale du sinus caverneux et du cavum trigéminal a été progressivement disséquée sous microscope opératoire (Leica M720 OH 5) pour exposer le V, son ganglion, et ses 3 branches. La paroi latérale du sinus caverneux a été soigneusement retirée en évitant toute traction sur les structures neurovasculaires adjacentes. Nous avons alors recherché, d'avant en arrière, la zone où le sinus caverneux devenait quasiment virtuel et où un contact existait entre les faces médiale du V1, et latérale de l'ACI intracaverneuse.

Étude histologique. Parmi ces 11 têtes, 5 (10 régions ACI-V1) ont été sélectionnées au hasard et de petits « filaments » de tissu tendus entre V1 et ACI ont été prélevés pour être examinés en histologie. Nous n'avons pas prélevé de paroi vasculaire.

L'étude histologique a été réalisée à partir de ces petits prélèvements tissulaires, fixés en formol tamponné 4%, puis inclus en paraffine et coupés au microtome. Les coupes étaient de 4 µm, et une coloration a été faite à l'HES (hématéine éosine safran).

4.2 Résultats

Le nerf trijumeau est entouré d'un environnement dural riche, clé de la compréhension des relations ACI-V1. La dure-mère crânienne est en effet constituée de deux feuillets, cérébral (ou interne) et périosté (externe).[242] Selon les régions, ils sont accolés ou séparés par un espace virtuel comportant parfois du sang veineux et du tissu adipeux, et forment des replis complexes autour des structures vasculo-nerveuses.

Nous présentons d'abord les résultats de dissection puis une description histologique de cette interface.

4.2.1 Environnement dural de l'interface ACI – nerf trijumeau

Le nerf trijumeau émerge de la face antérolatérale du pont. Son premier segment est cisternal, localisé au niveau de la fosse cérébrale postérieure. Il se dirige vers l'avant sous l'incisure tentorielle pour cheminer dorsalement à une incisure osseuse, l'incisure trigéminale, située à la partie antérieure du bord supéromédial de l'os pétreux (Figure 34).

Le ganglion trigéminal est situé dans le cavum trigéminal, une sorte de poche à trois doigts, bordée par le feuillet cérébral (ou interne) de la dure mère. Le cavum trigéminal s'invagine entre les couches périostée (externe) et cérébrale (interne) de la dure mère de la fosse cérébrale moyenne (Figure 35).

L'arachnoïde de la fosse cérébrale postérieure se prolonge dans le cavum trigéminal autour de la racine trigéminale et de la portion moyenne du ganglion. Elle forme ainsi un espace sous arachnoïdien, la citerne trigéminale. Cette citerne est absente à la partie antérieure du ganglion trigéminal qui adhère fortement au feuillet dural interne formant le cavum trigéminal. Les trois divisions émergent de la partie antérieure du ganglion trigéminal et traversent la base du crâne : le V1 via la fissure orbitaire supérieure, le V2 par le foramen rond, le V3 via le foramen ovale.

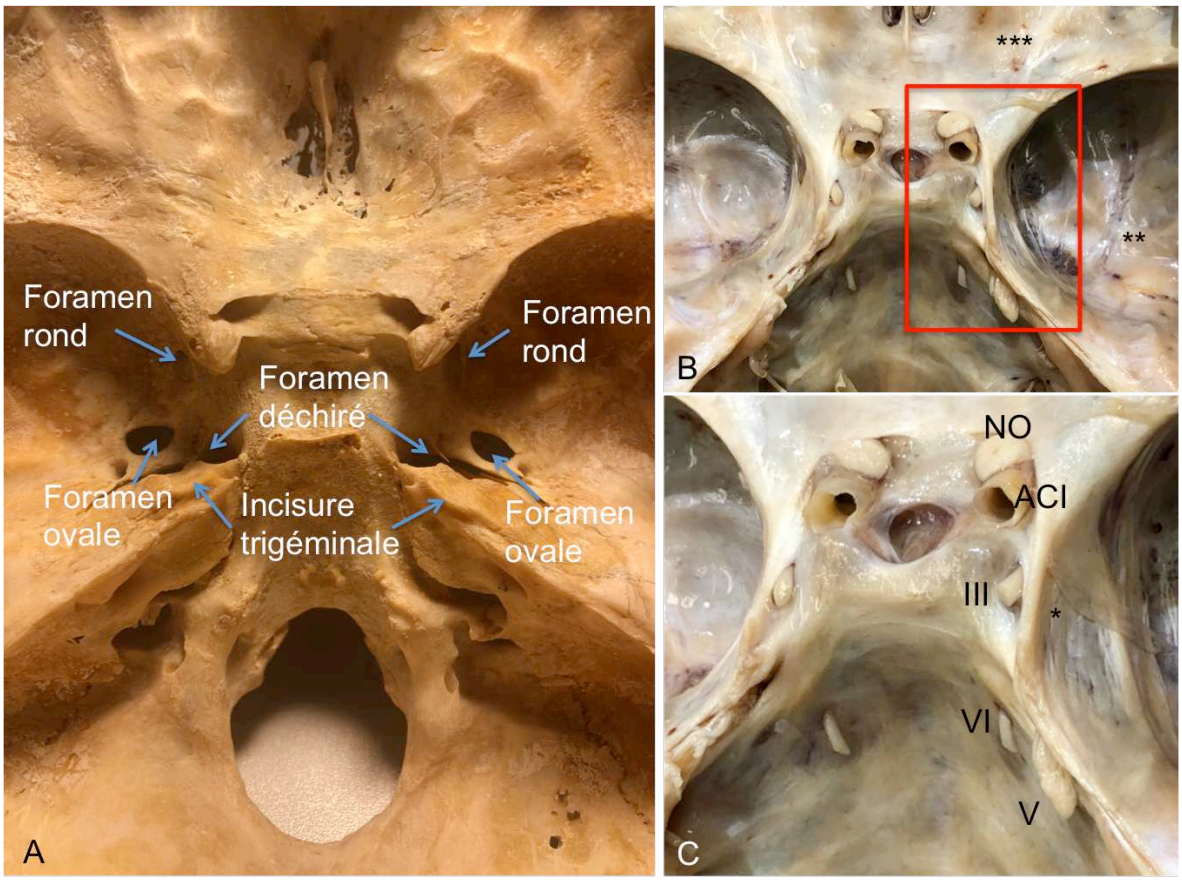

Figure 34: base du crâne après extraction de l'encéphale

A : Vue dorsale générale de la base du crâne. Os sec. Visualisation de l'incisure trigéminale (petite dépression osseuse).

B : Vue dorsale, détail sur les sinus caverneux.

C : Vue dorsolatérale des sinus caverneux.

V : nerf trijumeau. VI : nerf abducens. III : nerf oculomoteur. NO : nerf optique. ACI : artère carotide interne.

** : paroi latérale du sinus caverneux. ** : dure mère de l'étage moyen. *** : dure mère de l'étage antérieur.*

Le V entretient une relation de proximité avec le sinus caverneux : comme le nerf oculomoteur et le nerf abducens, le V1 chemine à la face médiale de la paroi latérale du sinus caverneux, séparé du contenu de celui-ci par une couche fibreuse considérée comme la réunion des gaines entourant ces nerfs. Le V2, quant à lui ne chemine pas dans la paroi latérale du sinus caverneux mais juste caudalement à elle, la limite entre paroi latérale du sinus caverneux et dure-mère infra temporale étant, par définition, le bord dorsal du V2.[243]

Lors de nos dissections, le **sinus caverneux** était limité par une enveloppe durale entourant un espace veineux dans lequel passait l'ACI intra caverneuse et plusieurs

nerfs crâniens. Ce sinus était localisé dorsalement à la partie dorsolatérale du corps du sphénoïde, juste en avant et au-dessus de l'apex pétreux.

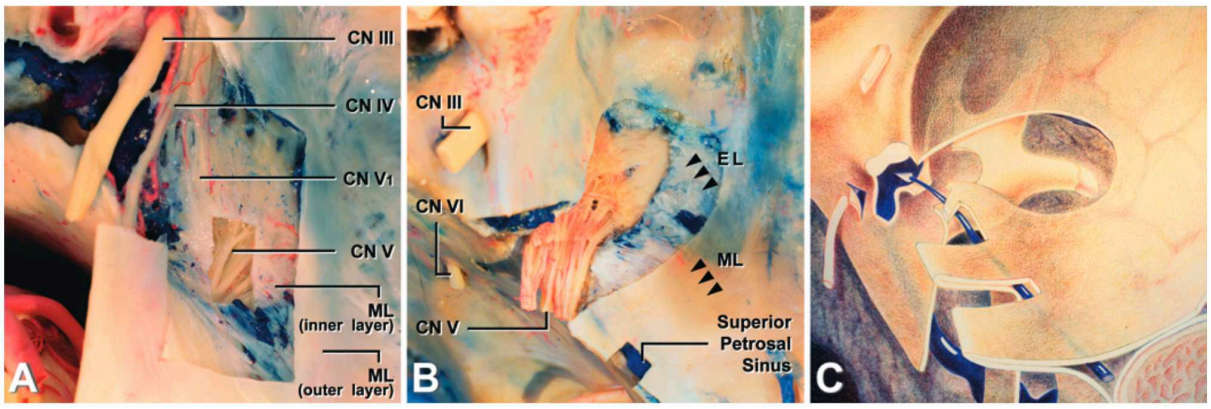

Figure 35 : vue supérieure du cavum trigéminal. [244]

A : dissection. La dure-mère interne (ou cérébrale, *ML*) qui constitue le toit du cavum trigéminal est formée de deux couches : une supérieure (*ML outer layer*, réséquée) et une inférieure (*ML inner layer*, en cours de dissection). Le nerf trijumeau (*CN V*) apparaît dans le cavum trigéminal. Les nerfs ophtalmique (*CN V1*), trochléaire (*CN IV*) et oculomoteur (*CN III*) apparaissent dans la paroi latérale du sinus caverneux.

B : dissection. La dure mère du cavum trigéminal, formée d'un repli de la couche interne (ML, ou cérébrale) a été totalement réséquée, laissant apparaître la couche ostéopériostée (EL, ou externe). Le sinus pétreux supérieur passe au-dessus du nerf trijumeau. C'est un espace triangulaire situé entre EL et deux couches de ML.

C : Illustration. Le cavum trigéminal a l'aspect d'un gant à 3 doigts développé à partir de ML. Il s'invagine entre ML et EL. Son toit est donc formé de deux couches de ML, supérieure et inférieure. Son plancher comporte une couche de ML et EL qui tapisse la base de la fosse cérébrale moyenne.

Le ***plancher du sinus caverneux*** était constitué du feuillet dural externe recouvrant le toit du sinus sphénoïdal. [245]

Le ***toit du sinus caverneux*** était horizontal et se continuait médialement par le diaphragme sellaire. Le diaphragme sellaire et le toit des sinus caverneux étaient constitués du feuillet interne dural rejoignant latéralement les 2 plis pétroclinoïdiens antérieurs. Au niveau du pli pétroclinoïdiens antérieur, le toit du sinus caverneux devenait vertical pour constituer la ***paroi latérale du sinus caverneux***. Elle rejoignait ensuite le feuillet externe dural, l'ensemble formant la dure mère de la fosse cérébrale moyenne. L'hypophyse était contenue dans le sac hypophysaire, appendu à la face ventrale du diaphragme sellaire et constitué comme lui du feuillet interne

dural. En conséquence, la ***paroi médiale du sinus caverneux*** correspondait à la partie latérale de ce sac dural, lequel suivait la forme irrégulière de l'hypophyse.

En avant, le sinus caverneux se continuait par la **fissure orbitaire supérieure**, localisée entre le corps, la petite aile, et le plan orbitaire de la grande aile du sphénoïde. En arrière, le sinus caverneux se continuait par le ***confluent veineux pétroclival*** (canal de Dorello), [246] un autre espace interdural, confluent des sinus caverneux, pétreux inferieur, et du plexus basilaire du clivus.

Le sinus caverneux contenait l'intégralité de la portion horizontale du **siphon carotidien**. La limite entre les segments lacerum et caverneux de l'ACI était donné par le ligament petro lingual. Il était tendu entre l'apex pétreux et la lingula sphénoïdale, développée au niveau du bord latéral du corps du sphénoïde. A ce niveau, le trajet de l'ACI intra caverneuse changeait brutalement de direction, passant d'une orientation verticale à horizontale, formant son genou postérieur. L'ACI se prolongeait ensuite horizontalement le long du corps du sphénoïde pour atteindre la face médiale du processus clinoïdien antérieur (segment clinoïdien). A ce niveau, l'ACI devenait à nouveau verticale, et traversait le toit du sinus caverneux, atteignant alors l'espace sous arachnoïdien. De là naissait les branches artérielles du cercle de Willis, dans lesquelles les fibres trigéminovasculaires ont été décrites.

Plusieurs nerfs atteignaient la paroi latérale du sinus caverneux. Le nerf trochléaire (IV) entrait dans la partie postérieure du toit du sinus caverneux, à proximité du croisement des plis pétroclinoïdiens antérieur et postérieur. Le nerf oculomoteur (III) perçait le toit du sinus antéromédialement au IV, dans une légère dépression. Le V1 poursuivait son trajet vers l'avant à partir du cavum trigéminal. Les nerfs III, IV, et V1 se dirigeaient à l'intérieur de la paroi latéral du sinus caverneux. Le nerf ophtalmique s'inclinait vers le haut dans la partie inférieure de la paroi latérale du sinus caverneux. En revanche, le nerf abducens (VI) se dirigeait à l'intérieur même du sinus caverneux : il pénétrait l'espace inter dural à la partie postérieure du clivus, en regard de la fissure pétroclivale. Il se dirigeait à l'intérieur du confluent veineux pétroclival, où il contournait la partie latérale du genou postérieur de l'ACI. Finalement, le VI se dirigeaient ventrolatéralement à l'ACI, et médialement au V1. Le III, IV, V1 et VI atteignaient enfin l'orbite à travers la fissure orbitaire supérieure. Le V1 et le VI adhéraient à la surface latérale de l'ACI

intracaverneuse, et l'anatomie de cette interface ACI-V1 est détaillée dans la section suivante.

4.2.2 Interface carotido-trigéminale

Une interface directe intracaverneuse entre ACI et V1 était observée dans tous nos cas (22 spécimens). Cette interface était localisée entre la partie médiale du V1 et la partie latérale de la portion horizontale de l'ACI. La zone de forte adhésion à la paroi carotidienne commençait à environ 2 à 3 mm distalement au ganglion trigéminal (

Figure 36, Figure 37). Lorsqu'une légère traction sur le V1 élargissait l'espace virtuel entre ce nerf et la partie latérale de l'ACI intracaverneuse, la zone d'adhésion prenait la forme de fins filaments dans tous nos spécimens. Lorsque la même procédure était réalisée pour la partie antérieure du ganglion trigéminal, l'adhésion était beaucoup moins prononcée, et seulement quelques fins filaments étaient observés dans tous nos cas.

Aucune paroi osseuse ne s'interposait entre l'ACI et le ganglion trigéminal. Enfin, la partie postérieure du ganglion trigéminal était isolée de l'ACI par les enveloppes durales et arachnoïdiennes de la citerne et du cavum trigéminaux. Ainsi, la partie postérieure du ganglion trigéminal ne contribuait pas à l'interface carotide – nerf trijumeau.

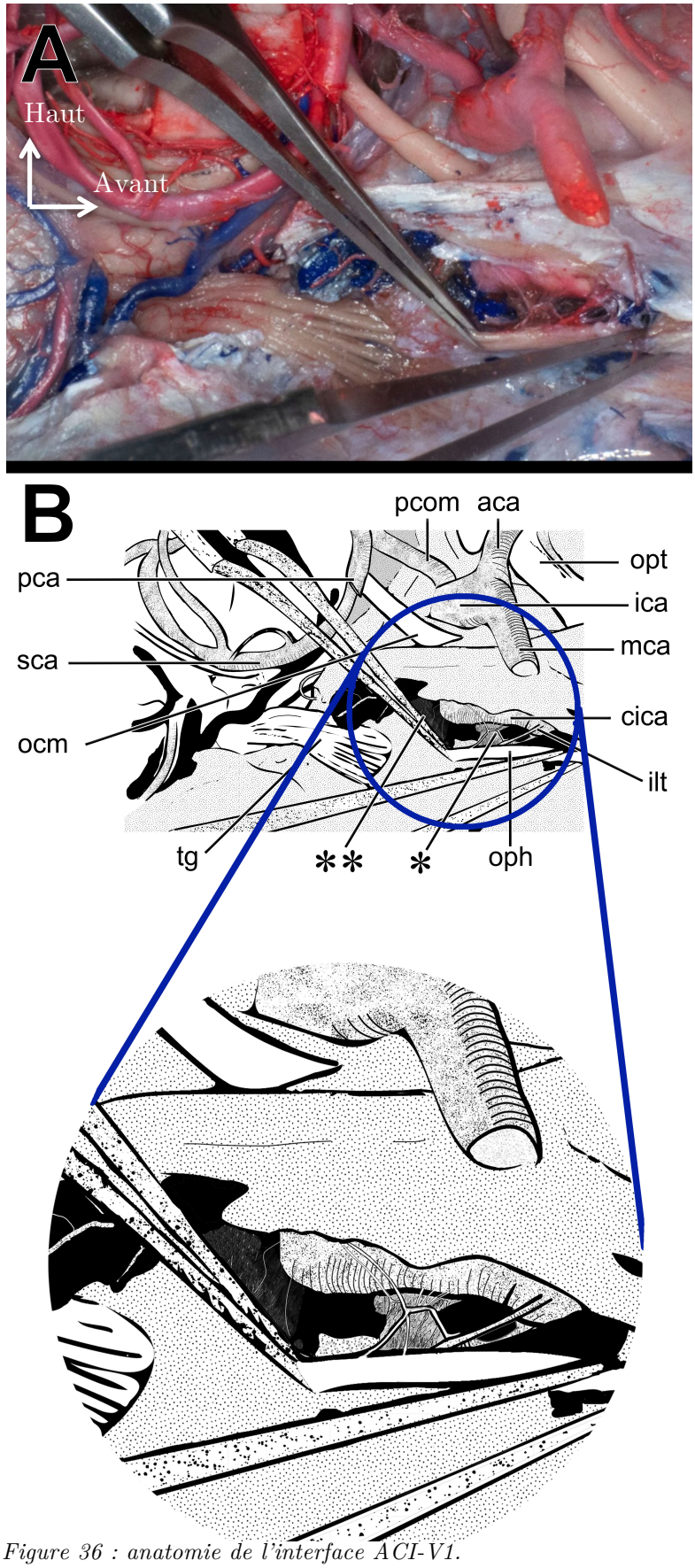

Figure 36 : anatomie de l'interface ACI-V1.

A : Dissection cadavérique. Spécimen avec injection de latex coloré. Vue latérale du sinus caverneux droit. La dure-mère couvrant le ganglion trigéminal (*tg*) et la paroi latérale du sinus caverneux a été réséquée. L'espace virtuel entre la face médiale du V_1 (*oph*) et la face latérale de l'ACI intracaverneuse (*cica*) a été exposée et une forte adhésion était observée environ 2 mm en avant du ganglion trigéminal pour tous les spécimens.

B : Représentation schématique.

Agrandissement de la région d'intérêt. Exposition de l'espace virtuel entre le V1 (*oph*) et l'ACI (*ica*). Visualisation de fins filaments tendus entre les deux.

opt : nerf optique

ilt : tronc inférolatéral

mca : artère cérébrale moyenne

* et ** : sites des prélèvements pour étude histologique.

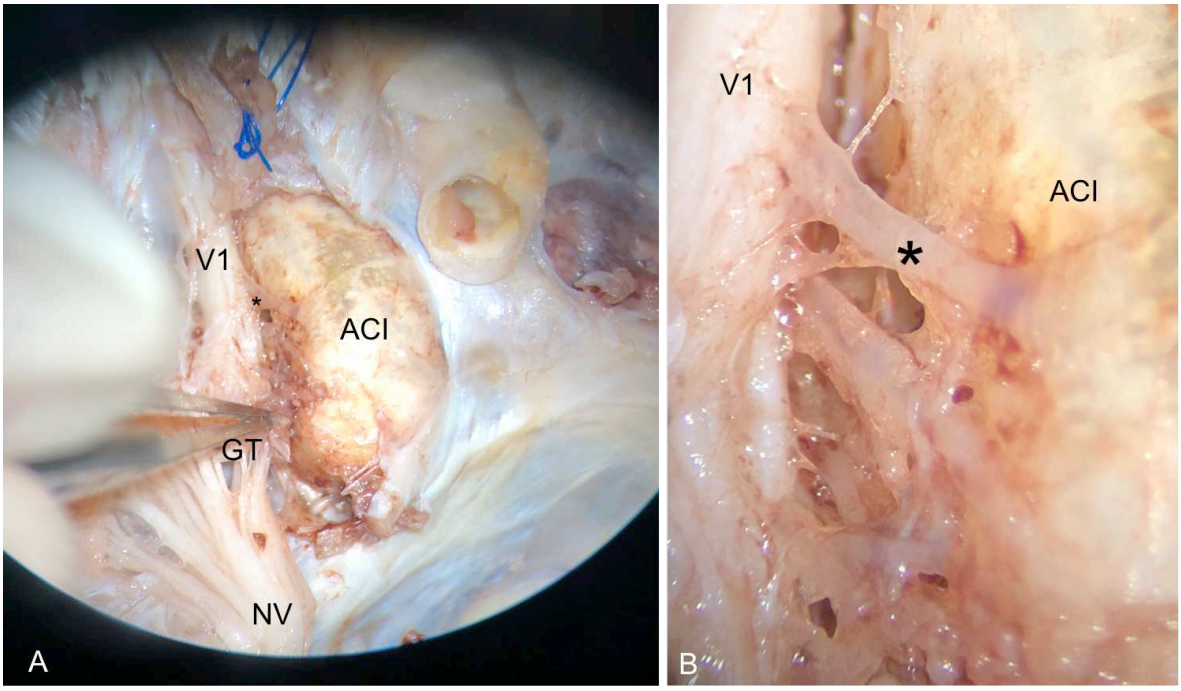

Figure 37 : interface carotido-trigéminale

Spécimen anatomique sans coloration après ouverture de la paroi latérale du sinus caverneux.

A : interface entre face médiale du nerf ophtalmique (*V1*) et face latérale de l'artère carotide interne intra caverneuse (*ACI*).

B : détail de la vue A mettant en évidence les filaments (*) tendus entre ces 2 structures.

NV : racine du nerf trijumeau. *GT* : ganglion trigéminal. *V1* : nerf ophtalmique. *ACI* : portion horizontale intra caverneuse de l'artère carotide interne.

4.2.3 Examen histologique

Des fibres nerveuses ont été retrouvées dans les filaments situés à l'interface entre le V1 et l'ACI des 10 spécimens étudiés en histologie. Dans 2 de ces échantillons, il existait même un véritable tronc nerveux avec ses branches. La technique utilisée en microscopie optique (histologie standard) ne permettait cependant pas de mesurer le diamètre des fibres ni de préciser la proportion de fibres myélinisées et non myélinisées. Il faudrait pour cela des coupes transversales (strictement perpendiculaires) à l'axe du nerf, et mesurer les diamètres à partir de coupes semi-fines avec inclusion dans la résine. Des corps cellulaires de neurones ont été observés dans 3 spécimens et des adipocytes dans 2. Des vaisseaux sanguins, du collagène, et du tissu fibreux ont été observés dans tous les cas (Tableau 10, Figure 38.A).

De fins filaments ont également pu être collectés entre la partie antérieure du ganglion trigéminal et l'ACI dans 8 des 10 spécimens. Ces filaments étaient trop délicats pour une préparation histologique dans les 2 spécimens restants. L'examen histologique a montré la présence de fibres nerveuses dans 3 spécimens sur 8. Ces fibres nerveuses étaient moins denses comparées à celles présentes entre le V1 et l'ACI. Les corps cellulaires de neurones et les adipocytes étaient observés dans un spécimen, les vaisseaux sanguins dans 6. Du tissu fibreux et du collagène étaient présents dans tous les échantillons (Tableau 10, Figure 38.B).

N° de Spécimen et site de prélèvement		Fibres nerveuses	Corps cellulaire (neurone)	Vaisseaux sanguins	Adipocytes
1 R	**V1**	+++ *	+	Oui	Oui
	TG	0	0	Oui	Oui
1 L	**V1**	+++*	+	Oui	Oui
	TG	0	+	Oui	0
2 R	**V1**	++	0	Oui	0
	TG	NA	NA	NA	NA
2 L	**V1**	++	0	Oui	0
	TG	NA	NA	NA	NA
3 R	**V1**	++	+	Oui	0
	TG	+	0	Oui	0

3L	**V1**	++	0	Oui	0
	TG	0	0	Non	0
4 R	**V1**	++	++	Oui	0
	TG	0	0	Oui	0
4 L	**V1**	++	+	Oui	0
	TG	+	0	Oui	0
5 R	**V1**	++	+ rare	Oui	0
	TG	+	0	0	0
5 L	**V1**	+	0	Oui	Oui
	TG	0	0	Oui	0

Tableau 10 : étude histologique.

L'étude histologique a montré des fibres nerveuses entre V1 et ACI, environ 2 mm en avant du ganglion trigéminal.

Densité des fibres nerveuses et des corps cellulaires de neurone : 0 absence ; + faible ; ++ moyenne ; +++ forte

*présence de troncs nerveux avec branches

V1 = nerf ophtalmique. **TG** = ganglion trigéminal. *R* = Right, *L* = Left

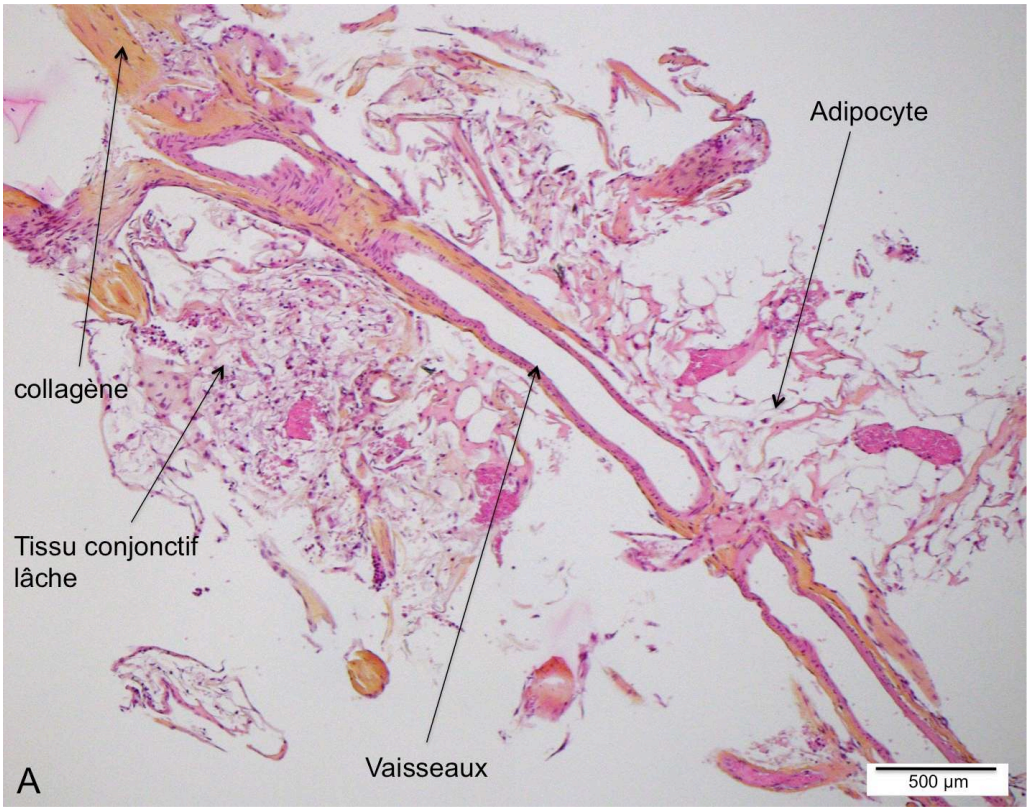

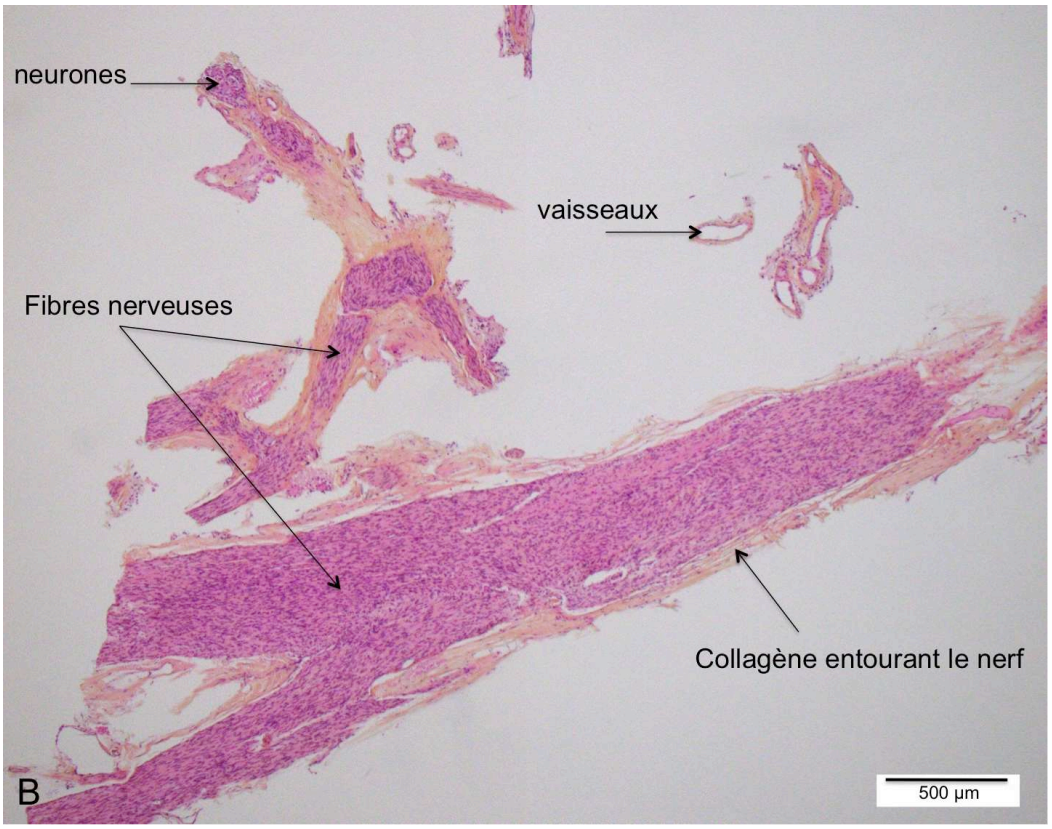

Figure 38 : Coupe histologique des filaments carotido-trigéminés
A : entre ganglion trigéminal et ACI ; **B :** entre V1 et ACI

4.3 Discussion

Cette étude cadavérique a démontré que des filaments nerveux nombreux croisaient l'espace virtuel entre la paroi latérale de l'ACI intracaverneuse et la face médiale du V1. Ces filaments étaient beaucoup moins fréquents entre ACI intracaverneuse et portion antérieure du ganglion trigéminal. La nature nerveuse de ces fibres a été confirmée par l'analyse histologique. Ces résultats ont d'importantes implications neurophysiologiques et cliniques.

Les études de traçage ou de dégénérescence ont démontré que les vaisseaux artériels cérébraux et la dure mère sont innervés par le V. Par exemple, l'application de peroxydase du Raifort ou de *True blue* sur le segment proximal de l'artère cérébrale moyenne migre vers le ganglion trigéminal ipsilatéral chez le chat [11] ou le rat[12,27,51,84]. De la même façon, lorsque la peroxydase de raifort conjuguée à l'agglutinine est injectée directement dans le ganglion trigéminal, des fibres sont marquées ipsilatéralement au niveau des artères carotide interne, cérébrales antérieure, moyenne et postérieure, communicante postérieure, et de la partie rostrale de l'artère basilaire. [11,27,84] Plus précisément, ces fibres trigéminales forment un réseau

périvasculaire lâche situé près de la média chez le rat[11,32,88]. Chez les félins, elles forment des faisceaux situés dans l'adventice ou entre l'adventice et média, mais pas dans cette dernière ni dans l'endothélium. [32,88]

Bien que les 3 branches du V innervent les méninges cérébrales, plusieurs arguments plaident pour l'innervation spécifique des artères cérébrales par le V1. [247] Par exemple, la stimulation des grosses artères cérébrales évoque une douleur dans la région oculaire [22] alors qu'un bloc du V1 à la procaïne empêche les céphalées induites par l'injection intraveineuse d'histamine. [8,248] Lors de la caractérisation peropératoire de la nociception intracrânienne, Fontaine[22] a démontré que le territoire trigéminal incluait la dure-mère et les artères proximales, mais aussi des artères distales plus petites. De façon intéressante, la stimulation mécanique des petits vaisseaux piaux frontaux, temporaux, pariétaux et insulaires induisait une douleur référée dans le territoire du V1. Ces arguments cliniques sont renforcés par des données anatomiques ; les corps cellulaires du ganglion trigéminal marquées après application de peroxydase de raifort, ou de traceur rétrograde fluorescent bleu (*True Blue)* au niveau de l'artère cérébrale moyenne appartenaient aux cellules recevant des afférences du territoire cutané du V1. [11,249]

Peu d'études anatomiques ont porté sur le site où les fibres trigéminales, plus particulièrement celles du V1, rejoignent l'ACI. Hovelacque mentionne seulement de fines branches connectant le ganglion trigéminal et le V1 au plexus périvasculaire. [250] De manière similaire, Northfield rapporte une communication personnelle de Sheenan qui aurait observé des connexions entre le ganglion trigéminal et le plexus périvasculaire dans 8 spécimens en utilisant la dissection macroscopique [251] De tels résultats n'ont pourtant pas été reproduits par d'autres anatomistes, tel que Penfield et McNaughton [23] bien qu'ils se soient intéressés à la perception douloureuse dans le territoire trigéminal durant la stimulation mécanique ou électrique peropératoire. Il est possible que la nature délicate des connexions carotido-trigéminales soit à l'origine de l'hétérogénéité des résultats. De plus ces fibres nerveuses sont entourées des tractus fibreux présents dans le sinus caverneux et ont pu facilement être confondus avec eux en l'absence d'étude histologique.[245,246] Plus récemment, en utilisant la méthode de dégénérescence nerveuse chez le singe, Ruskell et Simons ont observé de fines branches du V1 qui rejoignaient l'adventice de l'ACI intracaverneuse, commençant à 1,5mm du ganglion trigéminal.

Plusieurs limites doivent être soulignées dans nos résultats. Seuls les aspects morphologiques ont été étudiés, sans technique biochimique ou fonctionnelle pour

caractériser les fibres. En conséquence, cette analyse n'a pas permis de distinguer les types exacts d'axones et les proportions de leurs sous-populations : autonomes ou sensorielles, ou même, afférentes ou efférentes.

Il s'agit néanmoins de la description la mieux documentée à ce jour des connexions intracaverneuses trigémino-péricarotidiennes chez l'homme, les études antérieures ayant seulement été conduites chez l'animal. C'est également la première fois qu'une étude histologique est effectuée pour confirmer la présence de fibres nerveuses au niveau de ces filaments tendus entre le nerf trijumeau et la carotide. Ces premiers résultats devraient conduire à de nouveaux travaux ayant pour objectif de distinguer les fibres impliquées dans les connexions trigemino-carotidiennes (autonome, trigéminale), et d'évaluer l'étendue réelle de l'innervation trigéminale au niveau des artères piales, voire des leptoméninges.

4.4 Conclusion

Cette étude démontre la présence de fibres nerveuses dans l'interface ACI et V1 au sein de la paroi du sinus caverneux humain. Une zone de forte adhésion entre la portion horizontale de l'artère carotide interne, et le V1 a été observée dans tous les spécimens ; l'analyse histologique a permis d'observer des fibres nerveuses en abondance. Ces résultats ont une implication physiopathologique potentielle dans les pathologies liées au système trigéminal (céphalée). Un travail complémentaire, utilisant des immuno-marquages et des dosages de neuro-transmetteurs dans les fibres prélevées, sera nécessaire pour préciser leur nature exacte (sensorielle, autonome).

Chapitre 5 : Projet d'étude par OCT

Nous avons démontré dans le Chapitre 4 que les fibres situées à l'interface ACI-V1 étaient difficiles à isoler par dissection compte tenu de leur grande fragilité et de leur diamètre (entre 2 et 5 µm). [6] La difficulté est donc d'analyser un spécimen de sinus caverneux, traversé de nombreuses structures de différentes natures (artères, veines, nerfs, dure-mère, tissu conjonctif), sans les dénaturer et à une résolution compatible avec la taille des fibres nerveuses à étudier.

5.1 Principe de l'OCT

Nous avons fait le choix d'utiliser la tomographie en cohérence optique, plus connue sous le terme OCT (*Optical Coherence Tomography*) (figure 39).

Cette technique d'imagerie, qui a démontré son intérêt dans l'étude de la cyto et myéloarchitecture du cerveau, permet une résolution spatiale élevée (de l'ordre du micromètre (1 µm)), avec une pénétration du tissu pouvant aller jusqu'à environ 1mm.[252–254] En pratique, une onde électromagnétique de longueur d'onde proche de l'infrarouge, va atteindre un miroir semi-réfléchissant placé à 45 degrés, ce qui aura pour effet de séparer le faisceau en deux. Une partie du faisceau va éclairer une surface de référence, et une autre partie du faisceau va atteindre le tissu à étudier. Ces deux faisceaux vont se diriger vers le spectroscope, entrainant la création d'interférences, qui après enregistrement, permettront la formation de l'image grâce à un traitement mathématique (transformation de Fourier).

La réflexion du faisceau par les différentes interfaces tissulaires permettra la reconstruction en coupe du tissu.[255–257] Cette technique, basée sur l'interférométrie à faible cohérence, permet de capturer les images tridimensionnelles du tissu et une reconstruction 3D des images, importante pour la compréhension de l'anatomie complexe du sinus caverneux.

5.2 Méthode

L'OCT nécessite des spécimens de petite taille, et de consistance molle, afin de les sectionner avec un vibratome.

5.2.1 Préparation des pièces anatomiques

Les spécimens anatomiques provenaient de 2 têtes cadavériques humaines obtenues à partir du programme de don du corps de notre institution (*association des dons du corps*). Les donneurs avaient signé un consentement écrit permettant les travaux de recherche sur leur corps après décès. Les spécimens ont été fixés par injection d'une solution de Formol à 4% tamponné (Formaldehyde 4% w/v buffered à pH 6,9 RS, Carlo Erba Reagents, Cornaredo, Italy) au niveau des artères carotides primitives dans les 24h suivant le décès. Les têtes ont ensuite été séparées du corps puis été immergées dans cette même solution pour parfaire la fixation. L'extraction de l'encéphale a été réalisée entre le 1er et le 3eme jours après le début de la fixation en sectionnant le V à proximité du tronc cérébral.



Figure 39 : Optical Coherence Tomography, Athinoula A. Martinos Center for Biomedical Imaging, MGH, HST, Charlestown, USA.

Les 2 bases du crâne ont ensuite été isolées, et 4 blocs ont été découpés à la scie à ruban, contenant chacun : un hémi clivus, une partie de l'étage moyen, une partie de l'étage antérieur de la base du crâne, un sinus caverneux et son contenu (Figure 40).

Les 4 spécimens ont été fixés avec du formol 4% tamponné Formol à 4% tamponné (Formaldehyde 4% w/v buffered à pH 6,9 RS, Carlo Erba Reagents, Cornaredo,

Italy), puis le ramollissement osseux a été obtenu à partir d'un décalcifiant à base d'acide formique (Epredia™ TBD-2™ decalcifier, Thermo Fisher Scientific, Kalamazzo, USA). Nous avons effectué plusieurs cycles alternés de fixation et de décalcification sur plusieurs semaines jusqu'à l'obtention d'une consistance qui permette la découpe au vibratome lors de l'acquisition OCT. Ils ont ensuite été redécoupés en blocs d'environ 4x2x3 cm, contenant le sinus caverneux et les structures vasculo-nerveuses suivantes : ACI intracaverneuse, III, IV, V1, VI. Ces blocs redécoupés étaient utilisés pour l'acquisition OCT.

5.2.2 OCT

Nous avons utilisé la spectro-tomographie de cohérence optique pour l'acquisition des échantillons. Cette technique a été possible grâce à une collaboration avec les équipes du Centre Athinoula A. Martinos d'imagerie biomédicale (*MGH, Harvard-MIT division of Health Sciences & Technology, Charlestown, USA*), et plus particulièrement avec l'aide de Caroline Magnain.[258,259] Les caractéristiques étaient les suivantes :

- La source lumineuse à large bande était fournie par une diode superluminescente (LS2000B SLD, Thorlabs Inc), centrée autour de 1310 nm avec une largeur à mi hauteur (FWHM) d'environ 200nm, donnant une résolution axiale de 4,7 µm dans l'air (3,5 µm dans les tissus).
- Le spectromètre se composait d'un réseau de diffraction et d'une caméra à balayage linéaire InGaAs de 1024 pixels (Thorlabs Inc, Newton, New Jersey, USA), qui fournissait une profondeur de champ de 2,2 mm dans l'air (1,5 mm dans les tissus).
- Dans le bras « échantillon » de l'OCT, l'objectif utilisé était un objectif 10x en immersion dans l'eau (Zeiss N-Achroplan 10x W), donnant une résolution latérale de 3,5 µm. Chaque volume était composé de 512 images avec 512 acquisitions axiales par image. Ces volumes ont été acquis avec un champ d'exploration (FOV) de 1,5 mm x 1,5 mm, correspondant à une taille de pixel latérale de 2,9 µm. La profondeur de mise au point était de 100 µm.
- Contraste : Intensité (2d projection AIP et MIP



Figure 40 : préparation pour l'OCT.

A : la base du crâne (vue postérieure) a été découpée en gros bloc comportant une partie du clivus, de la fosse cérébrale moyenne, de l'étage antérieur. Après ramollissement par décalcifiant à base d'acide formique (TBD-2), ce gros bloc a été redécoupé au bistouri pour réduire son volume pour former un petit bloc. Le petit bloc du côté gauche de la base du crâne est montré Il comportait le sinus caverneux et son contenu (ACI, III, IV, V1, VI).

B. Photo agrandie du petit bloc gauche, découpé 4x2x3 cm contenant le sinus caverneux décalcifié et ses structures vasculo-nerveuses. Cette pièce a été utilisée pour l'OCT.
ACI: artère carotide intracaverneuse. III : nerf oculomoteur. V : racine du nerf trijumeau. V1 : nerf ophtalmique. VI : nerf abducens. NO : nerf optique.

Un vibratome (Ragan 2012) avec motorisation automatique XYZ était intégré à la plateforme OCT afin de sectionner des tranches de tissu de 50 ou 100 micron d'épaisseur selon l'objectif que nous utilisions. L'ensemble du processus, la découpe de l'échantillon, le déplacement du dispositif et l'acquisition des données ont été gérés automatiquement grâce à un logiciel développé au Martinos Center for Biomedical Imaging (Charlestown, MA, USA) pour contrôler le vibratome, la motorisation et la synchronisation de l'acquisition, l'analyse et le stockage.

5.3 Résultats préliminaires

Nos résultats préliminaires sur un premier spécimen de sinus caverneux sont encourageants, avec une excellente résolution pour les structures vasculaires (distinction des différentes parties de la paroi de l'artère carotide interne), nerveuses (distinction des « paquets » de fibres nerveuses), et la paroi du sinus caverneux (dure mère).

La reconstruction 3D permet également de faire défiler les différents plans de coupes frontales, et de suivre les différentes structures.

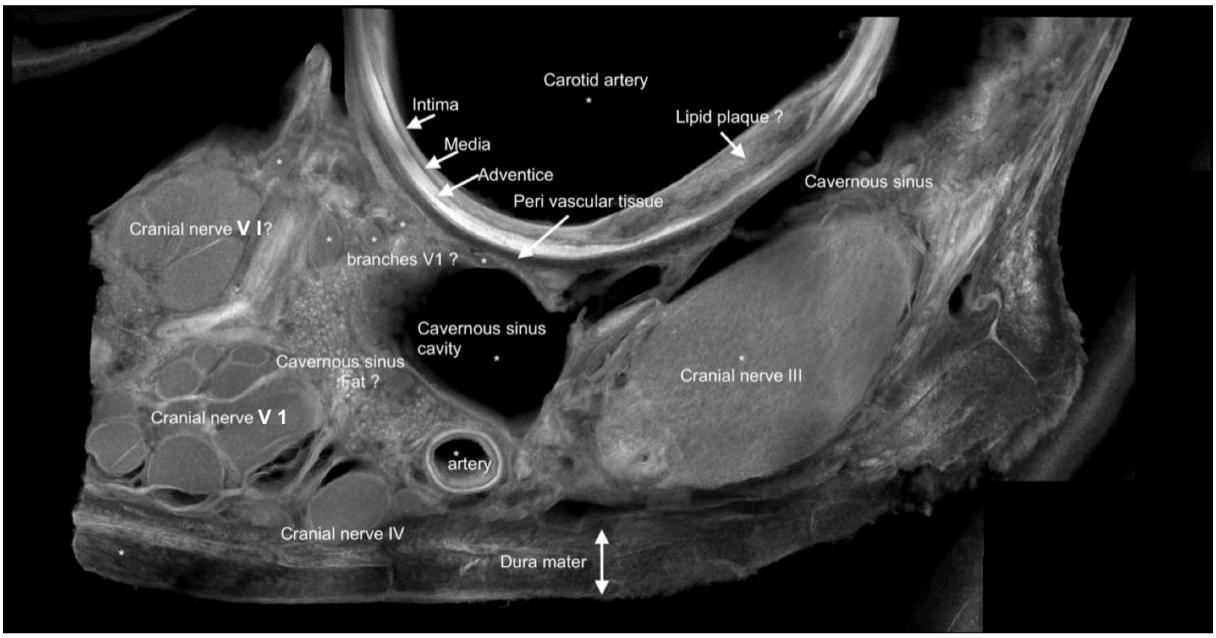

Figure 41 : coupe coronale du sinus caverneux en OCT

5.4 Conclusion - Perspectives

La technique d'OCT semble être une technique très prometteuse pour étudier les connexions nerveuses entre le nerf trijumeau et l'artère carotide interne intracaverneuse, et suivre le trajet des fibres nerveuses. Elle a pour avantage une très bonne résolution pouvant s'approcher du micron, et permet une acquisition ne dénaturant pas les structures vasculo-nerveuses fragiles du sinus caverneux. En revanche, elle nécessite une longue préparation des spécimens, une disponibilité rare de l'OCT en recherche dans le monde, une équipe experte dans ce domaine, afin de permettre une acquisition et une reconstruction optimale.

Quatrième partie

Chapitre 6 : neurotomie partielle du trijumeau

Chapitre 6 : Targeted Partial Sensory Rhizotomy (TPSR)

Les douleurs de NT sont le plus souvent soulagées par le traitement médical ou la décompression micro vasculaire. En cas d'échec, de NT secondaire ou idiopathique les interventions lésionnelles (thermocoagulation, injection de glycérol, compression au ballonnet ou irradiation stéréotaxique) peuvent être proposées mais ont un risque élevé d'hypoesthésie faciale, avec un soulagement qui peut être partiel, et un risque de récidive de crises douloureuses.[260–263]

La neurotomie partielle du nerf trijumeau a été proposée initialement en 1929 par le neurochirurgien américain Walter Edward DANDY (

Figure 42), pour traiter les NT réfractaires.[264] Cependant, cette technique souffrait d'une grande hétérogénéité dans sa réalisation (pourcentage de fibres sectionnées évalué entre 10 et 100%) et d'un défaut de connaissances anatomiques concernant la somatotopie du V. En conséquence, l'analgésie obtenue et les complications de ce geste (hypoesthésie, abolition du réflexe cornéen) étaient peu prévisibles, ce qui l'a progressivement fait abandonner.

Nous présentons dans cette dernière partie une technique chirurgicale, la neurotomie partielle ciblée du V, réservée aux formes extrêmes et résistantes de NT sans conflit vasculaire. Cette technique ancienne, que nous avons revisitée et que nous utilisons dans le service de neurochirurgie de Tours, repose directement sur l'organisation anatomique du système trigéminal.



Figure 2. Walter Edward Dandy (1886–1946): father of partial sensory rhizotomy.

Figure 42: Walter Edward Dandy (1886 – 1946). Neurochirurgien américain, à l'origine de la rhizotomy partielle du trijumeau.

Afin de mieux comprendre les réussites et les échecs de la neurotomie partielle du V dans la NT réfractaire, [61] nous avons analysé les données électro physiologiques, anatomiques, et chirurgicaux de la littérature pour préciser la somatotopie de la

portion juxta-pontique du nerf trijumeau. Grâce à ces données, pour leur majorité déjà évoquées Chapitre 2, nous avons pu défendre la neurotomie partielle ciblée du nerf trijumeau (TPSR Targeted Partial Sensory Rhizotomy) qui consiste à sectionner les 2/3 ventrolateraux de la pars major dans sa portion juxta pontique. Nous avons discuté les résultats obtenus à partir d'une étude rétrospective de 22 patients présentant une NT secondaire ou idiopathique traités par cette technique (annexe, article 4).[61]

6.1 Bases anatomiques de la TPSR

Un des écueils de la neurotomie du V est l'abolition du réflexe cornéen indispensable à la préservation de l'intégrité cornéenne. La cornée est, comme nous l'avons vu Chapitre 2, innervée uniquement par des fibres nociceptives dont dépend le réflexe cornéen.

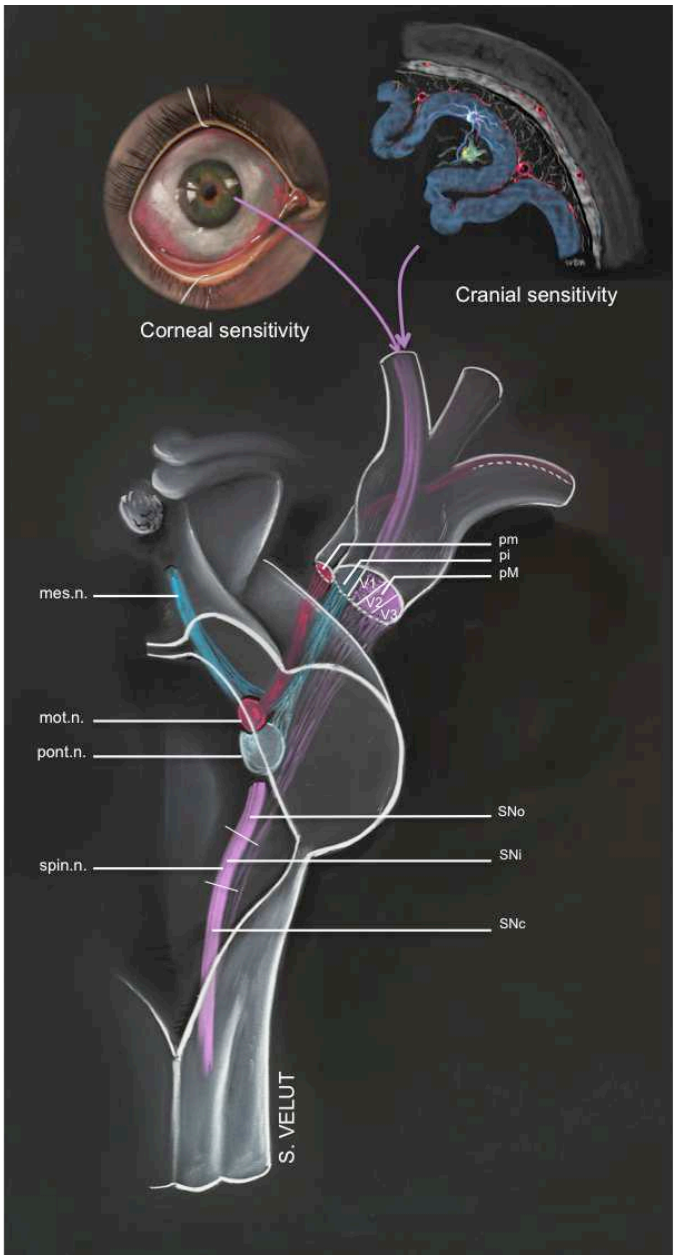

Figure 43 : organisation des fibres trigéminales en juxtapontique.[61]
Vue dorsale du tronc cérébral.
pm : pars minor ; pi : pars intermediaris, pM : pars major ; mes.n. : noyau mésencéphalique ; mot.n. : noyau moteur ; pont.n. : noyau pontique ; spin.n. :noyau spinal ; SNo : noyau spinal pars oralis ; SNi : noyau spinal pars intermediaris ; SNc : noyau spinal pars caudalis)

Pour rappel, à proximité du tronc cérébral, les fibres trigéminales sont groupées selon leur **modalité fonctionnelle**, avec du plus latéral au plus médial (Figure 43) :

- ***la pars major***, composée de fibres nociceptives, pour le noyau spinal du V ;
- ***la pars intermediaris***, composée de fibres épicritiques et proprioceptives, pour les noyaux pontique et mésencéphalique respectivement ;
- ***la pars minor***, composée de fibres motrices provenant du noyau moteur du V.

Ainsi, en couplant ces données anatomiques, aux résultats électrophysiologique, historiques chirurgicaux, nous avons montré que contrairement à ce qui était admis, les fibres sensitives cornéennes passent dans la pars major et non dans la pars intermediaris. [61]

Par ailleurs, les fibres trigéminales sont organisées de manière **topographique**. Ainsi, les fibres du V1 occupent préférentiellement le 1/3 dorso médial de la pars major, alors que les fibres du V2 et du V3 les 2/3 ventrolatéraux de la pars major.

La conservation des fibres nociceptives du V1, indispensables au réflexe cornéen, passe donc par la préservation du tiers dorso médial de la pars major.

La meilleure connaissance de cette organisation anatomique spécifique nous a permis de remettre à jour la neurotomie partielle du nerf trijumeau, et d'expliquer de manière physiopathologique les résultats de notre série rétrospective de patients opérés.

6.2 Technique opératoire

Le patient est placé sous anesthésie générale en « *park-bench position* » (position latérale du corps, tête maintenue dans une têtière à pointes, la mastoïde regardant au zénith). Une petite craniotomie rétro sigmoïdienne permet d'exposer l'angle ponto-cérébelleux (figure 44 et 45).

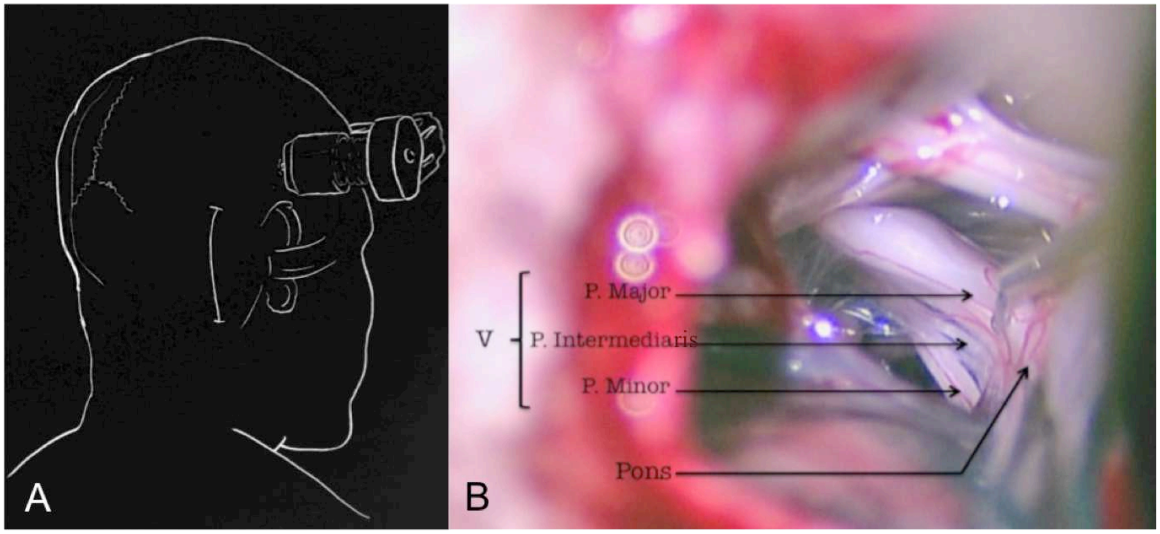

Figure 44 : Target Partial Sensory Rhysothomy

A. Incision rétro-sigmoïdienne.
B. Identification des différentes parties du nerf trijumeau en juxta pontique.

On vidange la grande citerne arachnoïdienne pour obtenir une détente cérébelleuse et exposer le V juxta pontique. L'absence de conflit vasculo-nerveux est vérifiée. Les différentes parties du nerf trijumeau sont identifiées : *pars major, intermediaris, minor*. Ces parties ne sont reconnaissables l'une de l'autre qu'au niveau juxtapontique (Figure 43).

Une section des 2/3 ventro-latéraux de la pars major est réalisée, sectionnant ainsi les fibres nociceptives du V2 et V3. Le 1/3 dorsomédial de la pars major, où passent les fibres nociceptives du V1, sont conservées (figure 4).

Le respect de la pars intermediaris (fibres tactiles et proprioceptives), et de la pars minor (fibres motrices) permet ainsi la conservation de la sensibilité tactile et proprioceptive.

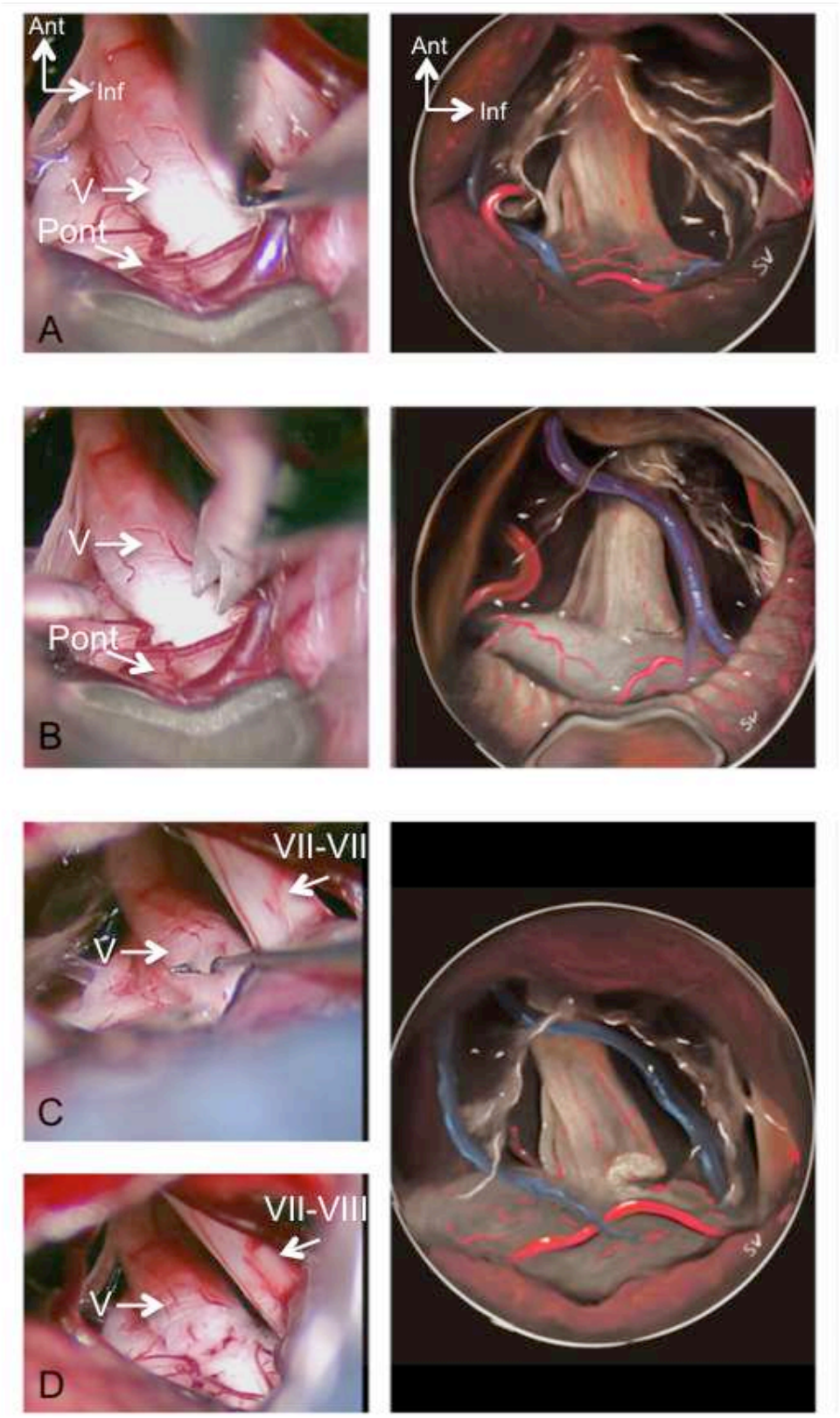

Figure 45: technique opératoire

A. Vérification de l'absence de conflit vasculaire. B. Visualisation des différentes parties du nerf.

C. Section des 2/3 ventro-latéraux de la pars major.

D. Neurotomie partielle effectuée.

6.3 Critères de sélection des patients

La neurotomie partielle du nerf trijumeau est une technique lésionnelle ciblée définitive, qui doit être réalisée par des équipes neurochirurgicales spécialisées, en respectant les critères de sélection suivants :

- NT typique, secondaire ou idiopathique selon les critères diagnostiques de l'ICDH3 (13.1.1.2, 13.1.1.3),
- Douleur sévère et pharmacorésistante à au moins 2 médicaments de références dans le traitement des NT,
- Absence de conflit vasculo-nerveux à l'IRM,
- Absence d'hypoesthésie proprioceptive préopératoire,
- Absence ou douleur modérée dans le territoire du V1.

Les douleurs neuropathiques du trijumeau ne sont pas des indications de neurotomie partielle du V. Au contraire, la chirurgie n'apportera aucun résultat sur la diminution de la douleur, et risquerait même de l'augmenter.

Les caractéristiques cliniques et épidémiologiques de la population étudiée sont détaillés dans l'article joint.[61]

6.4 Résultats chirurgicaux

Nous avons traité chirurgicalement dans notre institution (CHU de Tours) 155 patients pour NT entre 2000 et 2015. Au total, 133 patients ont bénéficié d'une décompression microvasculaire (85,8%) et 22 patients (14,2%) d'une neurotomie partielle du trijumeau. La durée moyenne de suivi était de 67,3 mois (6 - 252 mois). Parmi ces 22 patients, 14 présentaient une NT idiopathique, et 8 une NT secondaire.

Tous les patients ont été soulagés (22/22). La disparition de la douleur était complète et sans médicament pour 18/22 patients : parmi ces 18 patients, la disparition de la douleur fut immédiate pour 17 et retardée de 3 jours pour 1 patient. La disparition était en revanche incomplète pour 4 patients : parmi ces 4 patients, 3 ont été partiellement soulagés, et 1 patient a fini par être totalement soulagé avec maintien du traitement par carbamazepine.

Concernant les effets secondaires, 5 patients (22,7%) ont développé une hypoesthésie partielle post-opératoire sur un territoire très limité du visage (hémilangue pour 3 patients, territoire localisé du V3 pour 2 patients). Parmi ces patients, 2 ont développé une anesthésie douloureuse de l'hémilangue. Le réflexe cornéen a été préservé chez tous les patients (Tableau 11).

Une récidive douloureuse, mais dont la fréquence des crises était nettement moins importante qu'en préopératoire, a néanmoins été observée chez 8 patients, (36,4%) après un délai moyen de 28,5 mois.

	Number of Patients	Postoperative Hypoesthesia	Neuropathic Pain	Recurrence
Complete pain relief without drug	18	3	2	7
Complete pain relief with drug	1	1	0	0
Partial pain relief	3	1	0	1
Total N (%)	22 (100)	5 (22.7)	2 (9.1)	8 (36.4)

Tableau 11 : Résultats chirurgicaux

L'organisation fonctionnelle et topographique des fibres du nerf trijumeau en juxtapontique expliquait les résultats cliniques obtenus après neurotomie partielle. Cependant le taux de récidive de 36% après un délai moyen d'un peu plus de 2 ans n'est cependant pas expliqué. L'hypothèse qui pourrait être évoqué est celle d'une régénérescence nerveuse, ou d'une réorganisation neuronale centrale.

6.5 Limitations de la TPSR et de l'étude

Tous nos cas ont été opérés selon une procédure chirurgicale homogène, qu'il s'agisse de la localisation et de l'extension de la section, nous permettant ainsi de mieux discuter des résultats de notre technique. Cependant, notre série est une étude monocentrique qui n'a inclus que 22 cas en raison de la rareté de d'indication opératoire, et ceci malgré un long suivi.

La variabilité des résultats concernant la disparition complète de la douleur, l'apparition d'une hypoesthésie localisée en post opératoire, pourraient être expliqués par plusieurs facteurs [61,265,266] :

- racines sensorielles additionnelles,
- anastomoses entre la racine motrice et sensitive,
- connexions anatomiques entre le système trigéminal, et le nerf facial, glossopharyngien, et vagal
- variabilité dans le degré de rotation de la racine sensitive lors de son entrée au niveau du tronc, pouvant ainsi expliquer les différences de résultats sur l'hypoesthésie (Figure 46).

Par ailleurs, l'influence de l'étendue de la neurotomie est détaillée dans l'article en annexe.[61]

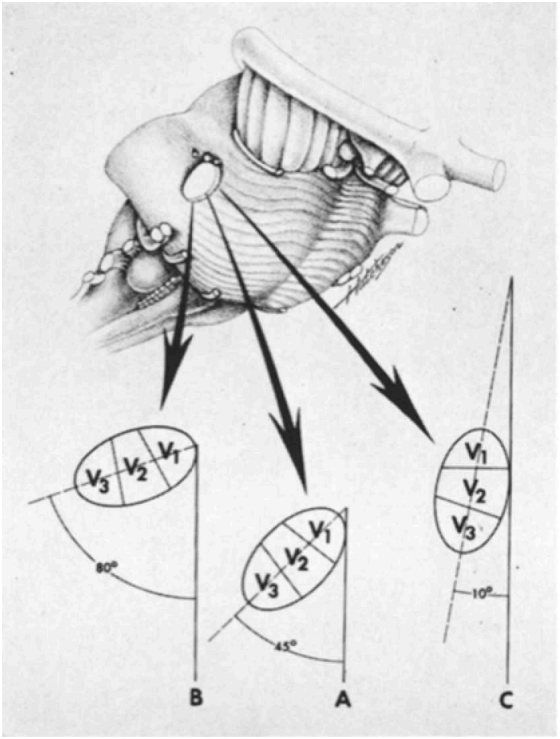

Figure 46 : Différentes rotations du nerf trijumeau en juxtapontique [266]
Ces variations pourraient expliquer la variabilité des résultats de la neurotomie partielle juxtapontique du V.

Conclusion

En l'absence de conflit vasculo-nerveux, plusieurs techniques lésionnelles peuvent être proposées dans la NT pharmacorésistante. Ces thérapeutiques ont pour inconvénient le risque d'hypoesthésie, de soulagement incomplet ou retardé, de développement de douleurs neuropathiques, et de récidives. La neurotomie partielle du nerf trijumeau pourrait être une très bonne alternative aux techniques précédentes.

La section des 2/3 ventrolatéraux de la pars major du nerf trijumeau en juxta pontique donne de bons résultats en comparaison des autres procédures lésionnelles utilisées dans les NT sans conflit vasculaires, en termes de : soulagement immédiat des douleurs, hypoesthésie très limitée post opératoire, préservation du reflexe cornéen, et fréquence de récidive acceptable, Cette procédure revisitée et standardisée devrait être connue et proposée comme alternative aux autres méthodes.

CONCLUSION GENERALE

Les céphalées et les douleurs faciales représentent l'une des plaintes fonctionnelles les plus fréquentes, et sont responsables d'un retentissement social important. Plus de 300 types de céphalées existent, et leur physiopathologie reste partiellement connue.

Un certain nombre de patients se trouvent en échec thérapeutique malgré les différentes classes thérapeutiques actuellement disponible.

Nous avons vu que l'innervation cranio-céphalique est réalisée à la fois par le système trigéminal (innervation cranio-faciale par le V1, V2, V3) et les premiers racines cervicales (innervation cranio-cervicale par le C1, C2, C3), constituant à eux deux le support anatomique des douleurs de l'extrémité céphalique du corps humain. L'innervation trigéminale est très étendue, et s'étend aussi bien en extracrânien (peau, tissus profonds de la face, muqueuse), qu'en intracrânien (dure-mère, vaisseaux cérébraux et possiblement pie mère) Il existe en effet des fibres trigéminales méningées qui quittent le crâne via les sutures et canaux émissaires pour rejoindre les tissus extracrâniens. L'innervation cervicale est tout aussi étendue pour la région postérieure du crâne, et s'étend aussi bien en extracrânien (peau et tissus profonds) qu'en intracrânien (méninges de la fosse cérébrale postérieure et tronc basilaire).

Le nerf trijumeau présente une organisation spécifique, avec dans sa partie juxtapontique un regroupement des fibres qui se fait selon leur modalité fonctionnelle (*pars minor* pour les fibres motrices, *pars intermediaris* pour les fibres proprioceptives et épicritiques, et *pars major* pour les fibres nociceptives) et selon leur modalité topographique (V1, V2, V3).

Au niveau du tronc cérébral, le noyau spinal du V, aussi appelé complexe trigéminocervical, est un lieu d'intégration et de convergence des afférences nociceptives provenant à la fois du nerf trijumeau et des premières racines cervicales. Toutes ces caractéristiques anatomiques du système trigéminocervical peuvent rendre compte des caractéristiques cliniques rencontrées en pratique courante.

Plusieurs interrogations anatomiques persistent, en particulier la localisation et la façon dont les fibres du V1 pourraient rejoindre le système vasculaire cérébrale, et l'étendue exacte de l'innervation cérébrale trigéminale en distalité.

En se basant sur les connaissances anatomiques de l'innervation céphalique, nous avons passé en revue les différents traitements qui peuvent être proposés dans le traitement des douleurs cranio-faciale et cranio-cervicale. Les techniques

d'infiltrations (corticoïde, toxine botulique) ou de blocs nerveux (lidocaïne) peuvent permettre dans certains types de céphalées une amélioration des symptômes douloureux, en ciblant les branches périphériques trigéminales ou cervicales.

Les techniques de neuromodulation non invasives *(stimulation du nerf supraorbitaire, stimulation du nerf vague, stimulation magnétique transcrânienne)* et les techniques de neuromodulation invasives *(stimulation du nerf occipital, stimulation du ganglion ptérygopalatin, stimulation cérébrale profonde, stimulation du cortex moteur)* peuvent également contribuer à la prise en charge thérapeutique des douleurs crâniofaciales résistantes, en modulant le message douloureux. Enfin, la neurotomie partielle du nerf trijumeau, qui est une technique lésionnelle ciblant spécifiquement les fibres nociceptives du V2 et V3, peut constituer une alternative aux traitements actuels, lorsque le patient est en échec thérapeutique.

Une meilleure connaissance anatomique de l'innervation cranioencéphalique, et plus particulièrement du système trigéminal, qui constitue le support anatomique principal des douleurs crâniennes, pourrait permettre de mieux comprendre la physiopathologie des céphalées, d'en améliorer le diagnostic, et de proposer des traitements complémentaires adaptés aux patients en échec thérapeutique.

Références

1. Brodal P. The central nervous system : structure and function. Oxford ; New York: Oxford University Press; 2004.

2. Nieuwenhuys R, Voogd J, Huijzen Chr van. The human central nervous system [online]. Berlin; New York: Springer; 2008. Accessed at: http://rave.ohiolink.edu/ebooks/ebc/9783540346869. Accessed February 6, 2015.

3. Mai JK, Paxinos G. The Human Nervous System. San Diego: Academic Press; 2012.

4. The Central Nervous System. New to this Edition: Oxford, New York: Oxford University Press; 2016.

5. Mai J, Paxinos G. The Human Nervous System - 3rd Edition [online]. 2011. Accessed at: https://www.elsevier.com/books/the-human-nervous-system/mai/978-0-12-374236-0. Accessed September 23, 2019.

6. Terrier L-M, Hadjikhani N, Velut S, et al. The trigeminal system: The meningovascular complex- A review. J Anat. Epub 2021 Feb 18.

7. Calvino B, Grilo RM. Central pain control. Joint Bone Spine. 2006;73:10–16.

8. Ray BS, Wolff HG. Experimental studies on headache: Pain-sensitive structures of the head and their significance in headache. Arch Surg. 1940;41:813–856.

9. Feindel W, Penfield W, McNAUGHTON F. The tentorial nerves and Iocalization of intracranial pain in man. Neurology. 1960;10:555–563.

10. Steiger HJ, Tew JM, Keller JT. The sensory representation of the dura mater in the trigeminal ganglion of the cat. Neurosci Lett. 1982;31:231–236.

11. Mayberg MR, Zervas NT, Moskowitz MA. Trigeminal projections to supratentorial pial and dural blood vessels in cats demonstrated by horseradish peroxidase histochemistry. J Comp Neurol. 1984;223:46–56.

12. Edvinsson L. Tracing neural connections to pain pathways with relevance to primary headaches. Cephalalgia. 2011;31:737–747.

13. Olesen J, Burstein R, Ashina M, Tfelt-Hansen P. Origin of pain in migraine: evidence for peripheral sensitisation. Lancet Neurol. 2009;8:679–690.

14. The trigeminal system: The meningovascular complex— A review - Terrier - -

Journal of Anatomy - Wiley Online Library [online]. Accessed at: https://onlinelibrary-wiley-com.proxy.insermbiblio.inist.fr/doi/10.1111/joa.13413. Accessed February 23, 2021.

15. Joo W, Yoshioka F, Funaki T, Mizokami K, Rhoton AL. Microsurgical anatomy of the trigeminal nerve. Clin Anat. 2014;27:61–88.

16. Paxinos G, Mai JK. The Human Nervous System. Academic Press; 2004.

17. Terrier L-M, Hadjikhani N, Velut S, et al. The trigeminal system: The meningovascular complex- A review. J Anat. Epub 2021 Feb 18.

18. Joo W, Yoshioka F, Funaki T, Mizokami K, Rhoton AL. Microsurgical anatomy of the trigeminal nerve. Clin Anat. 2014;27:61–88.

19. Sindou M, Kéravel Y, Laurent B. Aspects cliniques et thérapeutiques des névralgies essentielles du trijumeau et du glossopharyngien. EMC - Neurologie. 2007;4:1–18.

20. Liu GT. Walsh and Hoyt's Clinical Neuro-Ophthalmology [online]. Sixth. Lippincott Williams & Wilkins; 2005. Accessed at: https://collections.lib.utah.edu/ark:/87278/s6rj4hsw.

21. Netter | Atlas d'Anatomie Humaine de Franck Netter 7ème Édition [online]. Sauramps Medical. Accessed at: https://www.livres-medicaux.com/etudiants/18186-atlas-d-anatomie-humaine.html. Accessed October 16, 2021.

22. Fontaine D, Almairac F, Santucci S, et al. Dural and pial pain-sensitive structures in humans: new inputs from awake craniotomies. Brain. 2018;141:1040–1048.

23. Penfield W, McNaughton F. Dural headache and innervation of the dura mater. Arch NeurPsych. 1940;44:43–75.

24. Davidson JR, Mack J, Gutnikova A, Varatharaj A, Darby S, Squier W. Developmental changes in human dural innervation. Childs Nerv Syst. 2012;28:665–671.

25. Lee S-H, Hwang S-J, Koh K-S, Song W-C, Han S-D. Macroscopic Innervation of the Dura Mater Covering the Middle Cranial Fossa in Humans Correlated to Neurovascular Headache. Front Neuroanat. 2017;11:127.

26. Lee S-H, Shin K-J, Koh K-S, Song W-C. Visualization of the tentorial innervation of human dura mater. J Anat. 2017;231:683–689.

27. Arbab MA, Wiklund L, Svendgaard NA. Origin and distribution of cerebral vascular innervation from superior cervical, trigeminal and spinal ganglia investigated with retrograde and anterograde WGA-HRP tracing in the rat. Neuroscience. 1986;19:695–708.

28. Liu-Chen LY, Mayberg MR, Moskowitz MA. Immunohistochemical evidence for a substance P-containing trigeminovascular pathway to pial arteries in cats. Brain Res. 1983;268:162–166.

29. Schueler M, Neuhuber WL, De Col R, Messlinger K. Innervation of rat and human dura mater and pericranial tissues in the parieto-temporal region by meningeal afferents. Headache. 2014;54:996–1009.

30. Strassman AM, Weissner W, Williams M, Ali S, Levy D. Axon diameters and intradural trajectories of the dural innervation in the rat. J Comp Neurol. 2004;473:364–376.

31. Arnold F. Der Kopfteil des Vegetativen Nerven systems beim Menschen. Heidelberg: K. Groos. 1831.

32. Bolay H, Reuter U, Dunn AK, Huang Z, Boas DA, Moskowitz MA. Intrinsic brain activity triggers trigeminal meningeal afferents in a migraine model. Nat Med. 2002;8:136–142.

33. Liu-Chen LY, Han DH, Moskowitz MA. Pia arachnoid contains substance P originating from trigeminal neurons. Neuroscience. 1983;9:803–808.

34. Von Luschka H. Die Nerven der Harten Hirnhaut. Tübingen : H. Laupp; 1856.

35. Dowgjallo N. Ueber die nerven der harten hirnhaut des menschen and einiger säuger. Z Ges Anat. 1929.:453–466.

36. Kemp WJ, Tubbs RS, Cohen-Gadol AA. The innervation of the cranial dura mater: neurosurgical case correlates and a review of the literature. World Neurosurg. 2012;78:505–510.

37. Kimmel DL. Innervation of spinal dura mater and dura mater of the posterior cranial fossa. Neurology. 1961;11:800–809.

38. Crosby EC. Correlative anatomy of the nervous system [online]. New York, Macmillan; 1962. Accessed at: http://archive.org/details/correlativeanato00cros. Accessed August 28, 2019.

39. Noseda R, Melo-Carrillo A, Nir R-R, Strassman AM, Burstein R. Non-

Trigeminal Nociceptive Innervation of the Posterior Dura: Implications to Occipital Headache. J Neurosci. 2019;39:1867–1880.

40. Johnston MM, Jordan SE, Charles AC. Pain referral patterns of the C1 to C3 nerves: implications for headache disorders. Ann Neurol. 2013;74:145–148.

41. Kerr FW, Olafson RA. Trigeminal and cervical volleys. Convergence on single units in the spinal gray at C-1 and C-2. Arch Neurol. 1961;5:171–178.

42. Kerr RW. A mechanism to account for frontal headache in cases of posterior-fossa tumors. J Neurosurg. 1961;18:605–609.

43. Liu-Chen LY, Gillespie SA, Norregaard TV, Moskowitz MA. Co-localization of retrogradely transported wheat germ agglutinin and the putative neurotransmitter substance P within trigeminal ganglion cells projecting to cat middle cerebral artery. J Comp Neurol. 1984;225:187–192.

44. Ruskell GL, Simons T. Trigeminal nerve pathways to the cerebral arteries in monkeys. :15.

45. Edvinsson L, McCulloch J, Uddman R. Substance P: immunohistochemical localization and effect upon cat pial arteries in vitro and in situ. J Physiol. 1981;318:251–258.

46. May A, Goadsby PJ. The trigeminovascular system in humans: pathophysiologic implications for primary headache syndromes of the neural influences on the cerebral circulation. J Cereb Blood Flow Metab. 1999;19:115–127.

47. Macfarlane R, Moskowitz MA. The Innervation of Pial Blood Vessels and their Role in Cerebrovascular Regulation. Brain Ischemia. springer-Verlag. 1995. p. 247–259.

48. Liu-Chen LY, Liszczak TM, King JC, Moskowitz MA. Immunoelectron microscopic study of substance P-containing fibers in feline cerebral arteries. Brain Res. 1986;369:12–20.

49. Edvinsson JCA, Viganò A, Alekseeva A, et al. The fifth cranial nerve in headaches. J Headache Pain. 2020;21:65.

50. Edvinsson L, Haanes KA, Warfvinge K, Krause DN. CGRP as the target of new migraine therapies - successful translation from bench to clinic. Nat Rev Neurol. 2018;14:338–350.

51. Edvinsson L, Hara H, Uddman R. Retrograde tracing of nerve fibers to the rat

middle cerebral artery with true blue: colocalization with different peptides. J Cereb Blood Flow Metab. 1989;9:212–218.

52. Edvinsson L. The Trigeminovascular Pathway: Role of CGRP and CGRP Receptors in Migraine. Headache. 2017;57 Suppl 2:47–55.

53. Link AS, Kuris A, Edvinsson L. Treatment of migraine attacks based on the interaction with the trigemino-cerebrovascular system. J Headache Pain. 2008;9:5–12.

54. Yamamoto K, Matsuyama T, Shiosaka S, et al. Overall distribution of substance P-containing nerves in the wall of the cerebral arteries of the guinea pig and its origins. J Comp Neurol. 1983;215:421–426.

55. Schueler M, Messlinger K, Dux M, Neuhuber WL, De Col R. Extracranial projections of meningeal afferents and their impact on meningeal nociception and headache. Pain. 2013;154:1622–1631.

56. Kosaras B, Jakubowski M, Kainz V, Burstein R. Sensory innervation of the calvarial bones of the mouse. J Comp Neurol. 2009;515:331–348.

57. Burstein R, Blake P, Schain A, Perry C. Extracranial origin of headache. Curr Opin Neurol. 2017;30:263–271.

58. Ramachandran R. Neurogenic inflammation and its role in migraine. Semin Immunopathol. 2018;40:301–314.

59. Bista P, Imlach WL. Pathological Mechanisms and Therapeutic Targets for Trigeminal Neuropathic Pain. Medicines (Basel). 2019;6:E91.

60. Rusu MC, Cretoiu D, Vrapciu AD, et al. Telocytes of the human adult trigeminal ganglion. Cell Biol Toxicol. 2016;32:199–207.

61. Terrier L-M, Amelot A, François P, Destrieux C, Zemmoura I, Velut S. Therapeutic Failure in Trigeminal Neuralgia: from a Clarification of Trigeminal Nerve Somatotopy to a Targeted Partial Sensory Rhizotomy. World Neurosurg. 2018;117:e138–e145.

62. Augustine JR. Human Neuroanatomy [online]. Wiley; 2017. Accessed at: https://books.google.fr/books?id=tr4DDgAAQBAJ.

63. Olszewski J. On the anatomical and functional organization of the spinal trigeminal nucleus. J Comp Neurol. 1950;92:401–413.

64. Taber E. The cytoarchitecture of the brain stem of the cat. I. Brain stem

nuclei of cat. J Comp Neurol. 1961;116:27–69.

65. Aström KE. On the Central Course of Afferent Fibres in the Trigeminal, Facial, Glossopharyngeal, and Vagal Nerves and their Nuclei in the Mouse. Acta Physiologica Scandinavica. 1953;29:209–320.

66. Arbab MA-R, Delgado T, Wiklund L, Svendgaard NAa. Brain Stem Terminations of the Trigeminal and Upper Spinal Ganglia Innervation of the Cerebrovascular System: WGA-HRP Transganglionic Study. Journal of Cerebral Blood Flow & Metabolism. 1988;8:54–63.

67. Eisenman J, Landgren S, Novin D. Functional organization in the main sensory trigeminal nucleus and in the rostral subdivision of the nucleus of the spinal trigeminal tract in the cat. Acta Physiol Scand Suppl. Epub 1963.:SUPPL214:1-44.

68. Capra NF, Dessem D. Central Connections of Trigeminal Primary Afferent Neurons: Topographical and Functional Considerations. Critical Reviews in Oral Biology & Medicine. 1992;4:1–52.

69. Henssen DJHA, Mollink J, Kurt E, et al. Ex vivo visualization of the trigeminal pathways in the human brainstem using 11.7T diffusion MRI combined with microscopy polarized light imaging. Brain Struct Funct. Epub 2018 Oct 6.

70. Henssen DJHA, Kurt E, Kozicz T, van Dongen R, Bartels RHMA, van Cappellen van Walsum A-M. New Insights in Trigeminal Anatomy: A Double Orofacial Tract for Nociceptive Input. Front Neuroanat. 2016;10:53.

71. Afshar F, Dykes E. Computer-generated three-dimensional visualization of the trigeminal nuclear complex. Surg Neurol. 1984;22:189–196.

72. Augustine JR. Human Neuroanatomy. John Wiley & Sons; 2017.

73. Peker S, Sirin A. Primary trigeminal neuralgia and the role of pars oralis of the spinal trigeminal nucleus. Med Hypotheses. 2017;100:15–18.

74. Graham SH, Sharp FR, Dillon W. Intraoral sensation in patients with brainstem lesions: role of the rostral spinal trigeminal nuclei in pons. Neurology. 1988;38:1529–1533.

75. Ohya A, Tsuruoka M, Imai E, et al. Thalamic- and cerebellar-projecting interpolaris neuron responses to afferent inputs. Brain Res Bull. 1993;32:615–621.

76. Bartsch T, Goadsby PJ. Stimulation of the greater occipital nerve induces increased central excitability of dural afferent input. Brain. 2002;125:1496–1509.

77. Goadsby PJ, Charbit AR, Andreou AP, Akerman S, Holland PR. Neurobiology of migraine. Neuroscience. 2009;161:327–341.

78. Déjerine J. Sémiologie des affections du système nerveux. Masson. Paris: Librairies de l'Académie de médecine; 1914.

79. Das A, Shinde PD, Kesavadas C, Nair M. Teaching neuroimages: onion-skin pattern facial sensory loss. Neurology. 2011;77:e45-46.

80. Freeman L, Wu OC, Sweet J, Cohen M, Smith GA, Miller JP. Facial Sensory Restoration After Trigeminal Sensory Rhizotomy by Collateral Sprouting From the Occipital Nerves. Neurosurgery. Epub 2019 Aug 20.

81. Ko MW, Prasad S. 19 - Headache, Facial Pain, and Disorders of Facial Sensation. In: Liu GT, Volpe NJ, Galetta SL, editors. Liu, Volpe, and Galetta's Neuro-Ophthalmology (Third Edition) [online]. Elsevier; 2019. p. 661–684. Accessed at: http://www.sciencedirect.com/science/article/pii/B9780323340441000195. Accessed August 29, 2019.

82. Piovesan EJ, Kowacs PA, Tatsui CE, Lange MC, Ribas LC, Werneck LC. Referred pain after painful stimulation of the greater occipital nerve in humans: evidence of convergence of cervical afferences on trigeminal nuclei. Cephalalgia. 2001;21:107–109.

83. Angus-Leppan H, Lambert GA, Boers P, Zagami AS, Olausson B. Craniovascular nociceptive pathways relay in the upper cervical spinal cord in the cat. Neurosci Lett. 1992;137:203–206.

84. Arbab MA, Delgado T, Wiklund L, Svendgaard NA. Brain stem terminations of the trigeminal and upper spinal ganglia innervation of the cerebrovascular system: WGA-HRP transganglionic study. J Cereb Blood Flow Metab. 1988;8:54–63.

85. Paxinos. The Human Nervous System. 2004.

86. Rausell E, Jones EG. Chemically distinct compartments of the thalamic VPM nucleus in monkeys relay principal and spinal trigeminal pathways to different layers of the somatosensory cortex. J Neurosci. 1991;11:226–237.

87. wallenberg A. Sekundäre Bahnen aus den frontalen sensiblen Trigeminuskerne des Kaninchens. anat Anz. 1905.:145–155.

88. Woodburne RT. A phylogenetic consideration of the primary and secondary centers and connections of the trigeminal complex in a series of vertebrates. Journal

of Comparative Neurology. 1936;65:403–501.

89. Fleming GWTH. The Dorsal Trigeminal Tract and the Centre Median Nucleus of Luys. (Journ. Nerv, and Ment. Dis., vol. lxxxv, p. 505, May, 1937.) Papez, J. W., and Rundles, W. Journal of Mental Science. 1938;84:415–415.

90. Walker AE. The origin, course and terminations of the secondary pathways of the trigeminal nerve in primates. Journal of Comparative Neurology. 1939;71:59–89.

91. Carpenter MB. The dorsal trigeminal tract in the rhesus monkey. J Anat. 1957;91:82-90.3.

92. Torvik A. The ascending fibers from the main trigeminal sensory nucleus. An experimental study in the cat. American Journal of Anatomy. 1957;100:1–15.

93. Smith JB, Watson GDR, Alloway KD, Schwarz C, Chakrabarti S. Corticofugal projection patterns of whisker sensorimotor cortex to the sensory trigeminal nuclei. Front Neural Circuits. 2015;9:53.

94. Matsushita M, Ikeda M, Okado N. The cells of origin of the trigeminothalamic, trigeminospinal and trigeminocerebellar projections in the cat. Neuroscience. 1982;7:1439–1454.

95. Noseda R, Burstein R. Migraine pathophysiology: anatomy of the trigeminovascular pathway and associated neurological symptoms, cortical spreading depression, sensitization, and modulation of pain. Pain. 2013;154 Suppl 1:S44-53.

96. Welker WI. Principles of organization of the ventrobasal complex in mammals. Brain Behav Evol. 1973;7:253–336.

97. Kaas JH, Nelson RJ, Sur M, Dykes RW, Merzenich MM. The somatotopic organization of the ventroposterior thalamus of the squirrel monkey, Saimiri sciureus. Journal of Comparative Neurology. 1984;226:111–140.

98. Malick A, Strassman RM, Burstein R. Trigeminohypothalamic and reticulohypothalamic tract neurons in the upper cervical spinal cord and caudal medulla of the rat. J Neurophysiol. 2000;84:2078–2112.

99. Edvinsson JCA, Viganò A, Alekseeva A, et al. The fifth cranial nerve in headaches. J Headache Pain. 2020;21:65.

100. Patel NM, M Das J. Neuroanatomy, Spinal Trigeminal Nucleus. StatPearls [online]. Treasure Island (FL): StatPearls Publishing; 2021. Accessed at: http://www.ncbi.nlm.nih.gov/books/NBK539729/. Accessed July 17, 2021.

101. Craig AD, Dostrovsky JO. Anaesthesia: biologic foundations. Processing of nociceptive information at supraspinal levels. Lippincott-Raven. Philadelphia; 1997. p. 625–642.

102. Jantsch HHF, Kemppainen P, Ringler R, Handwerker HO, Forster C. Cortical representation of experimental tooth pain in humans. Pain. 2005;118:390–399.

103. Nash PG, Macefield VG, Klineberg IJ, Gustin SM, Murray GM, Henderson LA. Bilateral activation of the trigeminothalamic tract by acute orofacial cutaneous and muscle pain in humans. Pain. 2010;151:384–393.

104. Nash PG, Macefield VG, Klineberg IJ, Murray GM, Henderson LA. Differential activation of the human trigeminal nuclear complex by noxious and non-noxious orofacial stimulation. Hum Brain Mapp. 2009;30:3772–3782.

105. Penfield W, Boldrey E. Somatic motor and sensory representation in the cerebral cortex of man as studied by electrical stimulation. Brain: A Journal of Neurology. United Kingdom: Oxford University Press; 1937;60:389–443.

106. Servos P, Engel SA, Gati J, Menon R. fMRI evidence for an inverted face representation in human somatosensory cortex. Neuroreport. 1999;10:1393–1395.

107. Moulton EA, Pendse G, Morris S, Aiello-Lammens M, Becerra L, Borsook D. Segmentally arranged somatotopy within the face representation of human primary somatosensory cortex. Hum Brain Mapp. 2009;30:757–765.

108. Disbrow E, Roberts T, Krubitzer L. Somatotopic organization of cortical fields in the lateral sulcus of Homo sapiens: evidence for SII and PV. J Comp Neurol. 2000;418:1–21.

109. Eickhoff SB, Schleicher A, Zilles K, Amunts K. The Human Parietal Operculum. I. Cytoarchitectonic Mapping of Subdivisions. Cereb Cortex. 2006;16:254–267.

110. Noseda R, Burstein R. Advances in understanding the mechanisms of migraine-type photophobia. Curr Opin Neurol. 2011;24:197–202.

111. Noseda R, Jakubowski M, Kainz V, Borsook D, Burstein R. Cortical projections of functionally identified thalamic trigeminovascular neurons: implications for migraine headache and its associated symptoms. J Neurosci. 2011;31:14204–14217.

112. Noseda R, Kainz V, Jakubowski M, et al. A neural mechanism for exacerbation of headache by light. Nat Neurosci. 2010;13:239–245.

113. Schulte LH, Sprenger C, May A. Physiological brainstem mechanisms of trigeminal nociception: An fMRI study at 3T. Neuroimage. 2016;124:518–525.

114. Mehnert J, Schulte L, Timmann D, May A. Activity and connectivity of the cerebellum in trigeminal nociception. Neuroimage. 2017;150:112–118.

115. Stoodley CJ, Schmahmann JD. Evidence for topographic organization in the cerebellum of motor control versus cognitive and affective processing. Cortex. 2010;46:831–844.

116. Stoodley CJ, Valera EM, Schmahmann JD. Functional topography of the cerebellum for motor and cognitive tasks: an fMRI study. Neuroimage. 2012;59:1560–1570.

117. Strata P, Scelfo B, Sacchetti B. Involvement of cerebellum in emotional behavior. Physiol Res. 2011;60 Suppl 1:S39-48.

118. Silverman JD, Kruger L. Projections of the rat trigeminal sensory nuclear complex demonstrated by multiple fluorescent dye retrograde transport. Brain Res. 1985;361:383–388.

119. Steindler DA. Trigeminocerebellar, trigeminotectal, and trigeminothalamic projections: a double retrograde axonal tracing study in the mouse. J Comp Neurol. 1985;237:155–175.

120. Gobel S, Purvis MB. Anatomical studies of the organization of the spinal V nucleus: The deep bundles and the spinal V tract. Brain Research. 1972;48:27–44.

121. Contreras RJ, Beckstead RM, Norgren R. The central projections of the trigeminal, facial, glossopharyngeal and vagus nerves: an autoradiographic study in the rat. J Auton Nerv Syst. 1982;6:303–322.

122. Rustioni A, Baan JW, Verdonk-Karlsen S. Afferents from the facial, vago-glossopharyngeal and second cervical nerves to the substantia gelatinosa of the rat. Brain Research. 1972;37:137–140.

123. Murray CJL, Ezzati M, Flaxman AD, et al. GBD 2010: design, definitions, and metrics. Lancet. 2012;380:2063–2066.

124. Headache Classification Committee of the International Headache Society (IHS) The International Classification of Headache Disorders, 3rd edition. Cephalalgia. 2018;38:1–211.

125. Pietrobon D. Familial hemiplegic migraine. Neurotherapeutics. 2007;4:274–284.

126. Pietrobon D, Moskowitz MA. Pathophysiology of migraine. Annu Rev Physiol. 2013;75:365–391.

127. Edvinsson L, Villalón CM, MaassenVanDenBrink A. Basic mechanisms of migraine and its acute treatment. Pharmacol Ther. 2012;136:319–333.

128. Sutherland HG, Albury CL, Griffiths LR. Advances in genetics of migraine. J Headache Pain. 2019;20:72.

129. Goadsby PJ, Holland PR, Martins-Oliveira M, Hoffmann J, Schankin C, Akerman S. Pathophysiology of Migraine: A Disorder of Sensory Processing. Physiol Rev. 2017;97:553–622.

130. Iadarola MJ, Berman KF, Zeffiro TA, et al. Neural activation during acute capsaicin-evoked pain and allodynia assessed with PET. Brain. 1998;121 (Pt 5):931–947.

131. Andreou AP, Edvinsson L. Mechanisms of migraine as a chronic evolutive condition. J Headache Pain. 2019;20:117.

132. Afridi SK, Giffin NJ, Kaube H, et al. A positron emission tomographic study in spontaneous migraine. Arch Neurol. 2005;62:1270–1275.

133. Weiller C, May A, Limmroth V, et al. Brain stem activation in spontaneous human migraine attacks. Nat Med. 1995;1:658–660.

134. Denuelle M, Fabre N, Payoux P, Chollet F, Geraud G. Hypothalamic activation in spontaneous migraine attacks. Headache. 2007;47:1418–1426.

135. Bahra A, Matharu MS, Buchel C, Frackowiak RS, Goadsby PJ. Brainstem activation specific to migraine headache. Lancet. 2001;357:1016–1017.

136. Dodick DW. A Phase-by-Phase Review of Migraine Pathophysiology. Headache: The Journal of Head and Face Pain. 2018;58:4–16.

137. Holland PR, Saengjaroentham C, Vila-Pueyo M. The role of the brainstem in migraine: Potential brainstem effects of CGRP and CGRP receptor activation in animal models. Cephalalgia. 2019;39:390–402.

138. Raskin NH, Hosobuchi Y, Lamb S. Headache may arise from perturbation of brain. Headache. 1987;27:416–420.

139. Haas DC, Kent PF, Friedman DI. Headache caused by a single lesion of multiple sclerosis in the periaqueductal gray area. Headache. 1993;33:452–455.

140. Kunimatsu T, Asai S, Kanematsu K, et al. Transient in vivo membrane depolarization and glutamate release before anoxic depolarization in rat striatum. Brain Res. 1999;831:273–282.

141. Dreier JP, Woitzik J, Fabricius M, et al. Delayed ischaemic neurological deficits after subarachnoid haemorrhage are associated with clusters of spreading depolarizations. Brain. 2006;129:3224–3237.

142. Hartings JA, Watanabe T, Bullock MR, et al. Spreading depolarizations have prolonged direct current shifts and are associated with poor outcome in brain trauma. Brain. 2011;134:1529–1540.

143. Hartings JA, York J, Carroll CP, et al. Subarachnoid blood acutely induces spreading depolarizations and early cortical infarction. Brain. 2017;140:2673–2690.

144. Andreou AP, Holland PR, Akerman S, Summ O, Fredrick J, Goadsby PJ. Transcranial magnetic stimulation and potential cortical and trigeminothalamic mechanisms in migraine. Brain. 2016;139:2002–2014.

145. Bolay H, Vuralli D, Goadsby PJ. Aura and Head pain: relationship and gaps in the translational models. The Journal of Headache and Pain. 2019;20:94.

146. Olesen J. ICHD-3 beta is published. Use it immediately. Cephalalgia. 2013;33:627–628.

147. Denuelle M, Fabre N. Functional neuroimaging of migraine. Rev Neurol (Paris). 2013;169:380–389.

148. Russo AF, Nelson C, Roos BA, Rosenfeld MG. Differential regulation of the coexpressed calcitonin/alpha-CGRP and beta-CGRP neuroendocrine genes. J Biol Chem. 1988;263:5–8.

149. Pietrobon D, Moskowitz MA. Chaos and commotion in the wake of cortical spreading depression and spreading depolarizations. Nat Rev Neurosci. 2014;15:379–393.

150. Nozari A, Dilekoz E, Sukhotinsky I, et al. Microemboli may link spreading depression, migraine aura, and patent foramen ovale. Ann Neurol. 2010;67:221–229.

151. Dalkara T, Nozari A, Moskowitz MA. Migraine aura pathophysiology: the role of blood vessels and microembolisation. Lancet Neurol. 2010;9:309–317.

152. Strong AJ, Fabricius M, Boutelle MG, et al. Spreading and synchronous depressions of cortical activity in acutely injured human brain. Stroke. 2002;33:2738–

2743.

153. Fabricius M, Fuhr S, Bhatia R, et al. Cortical spreading depression and peri-infarct depolarization in acutely injured human cerebral cortex. Brain. 2006;129:778–790.

154. Tfelt-Hansen PC. History of migraine with aura and cortical spreading depression from 1941 and onwards. Cephalalgia. 2010;30:780–792.

155. Tfelt-Hansen PC, Koehler PJ. One hundred years of migraine research: major clinical and scientific observations from 1910 to 2010. Headache. 2011;51:752–778.

156. Hadjikhani N, Sanchez Del Rio M, Wu O, et al. Mechanisms of migraine aura revealed by functional MRI in human visual cortex. Proc Natl Acad Sci U S A. 2001;98:4687–4692.

157. Liu K, Wang BZ, Hao Y, Song S, Pan M. The Correlation Between Migraine and Patent Foramen Ovale. Front Neurol. 2020;11:543485.

158. Lanteri-Minet M, Valade D, Geraud G, Lucas C, Donnet A. Revised French guidelines for the diagnosis and management of migraine in adults and children. J Headache Pain. 2014;15:2.

159. Moskowitz MA. The neurobiology of vascular head pain. Ann Neurol. 1984;16:157–168.

160. Ayata C, Jin H, Kudo C, Dalkara T, Moskowitz MA. Suppression of cortical spreading depression in migraine prophylaxis. Ann Neurol. 2006;59:652–661.

161. Jackson JL, Cogbill E, Santana-Davila R, et al. A Comparative Effectiveness Meta-Analysis of Drugs for the Prophylaxis of Migraine Headache. PLoS One. 2015;10:e0130733.

162. Holland PR, Goadsby PJ. Targeted CGRP Small Molecule Antagonists for Acute Migraine Therapy. Neurotherapeutics. 2018;15:304–312.

163. Raffaelli B, Reuter U. The Biology of Monoclonal Antibodies: Focus on Calcitonin Gene-Related Peptide for Prophylactic Migraine Therapy. Neurotherapeutics. 2018;15:324–335.

164. Linde K, Allais G, Brinkhaus B, Manheimer E, Vickers A, White AR. Acupuncture for migraine prophylaxis. Cochrane Database Syst Rev. Epub 2009 Jan 21.:CD001218.

165. Linde K, Allais G, Brinkhaus B, et al. Acupuncture for the prevention of episodic migraine. Cochrane Database Syst Rev. Epub 2016 Jun 28.:CD001218.

166. Zhao L, Chen J, Li Y, et al. The Long-term Effect of Acupuncture for Migraine Prophylaxis: A Randomized Clinical Trial. JAMA Intern Med. 2017;177:508–515.

167. Holland S, Silberstein SD, Freitag F, et al. Evidence-based guideline update: NSAIDs and other complementary treatments for episodic migraine prevention in adults: report of the Quality Standards Subcommittee of the American Academy of Neurology and the American Headache Society. Neurology. 2012;78:1346–1353.

168. Wei DY, Goadsby PJ. Cluster headache pathophysiology — insights from current and emerging treatments. Nat Rev Neurol. 2021;17:308–324.

169. May A, Schwedt TJ, Magis D, Pozo-Rosich P, Evers S, Wang S-J. Cluster headache. Nature Reviews Disease Primers. Nature Publishing Group; 2018;4:1–17.

170. Donnet A, Demarquay G, Ducros A, et al. [French guidelines for diagnosis and treatment of cluster headache (French Headache Society)]. Rev Neurol (Paris). 2014;170:653–670.

171. Cohen AS, Burns B, Goadsby PJ. High-flow oxygen for treatment of cluster headache: a randomized trial. JAMA. 2009;302:2451–2457.

172. Leroux E, Valade D, Taifas I, et al. Suboccipital steroid injections for transitional treatment of patients with more than two cluster headache attacks per day: a randomised, double-blind, placebo-controlled trial. Lancet Neurol. 2011;10:891–897.

173. Obermann M, Nägel S, Ose C, et al. Safety and efficacy of prednisone versus placebo in short-term prevention of episodic cluster headache: a multicentre, double-blind, randomised controlled trial. Lancet Neurol. 2021;20:29–37.

174. Matharu MS, Goadsby PJ. Persistence of attacks of cluster headache after trigeminal nerve root section. Brain. 2002;125:976–984.

175. Fontaine D, Vandersteen C, Magis D, Lanteri-Minet M. Neuromodulation in cluster headache. Adv Tech Stand Neurosurg. 2015;42:3–21.

176. Cruccu G, Di Stefano G, Truini A. Trigeminal Neuralgia. N Engl J Med. 2020;383:754–762.

177. Cruccu G, Finnerup NB, Jensen TS, et al. Trigeminal neuralgia: New

classification and diagnostic grading for practice and research. Neurology. 2016;87:220–228.

178. Donnet A, Simon E, Cuny E, et al. [French guidelines for diagnosis and treatment of classical trigeminal neuralgia (French Headache Society and French Neurosurgical Society)]. Neurochirurgie. 2018;64:285–302.

179. Bendtsen L, Zakrzewska JM, Abbott J, et al. European Academy of Neurology guideline on trigeminal neuralgia. Eur J Neurol. 2019;26:831–849.

180. Cruccu G, Gronseth G, Alksne J, et al. AAN-EFNS guidelines on trigeminal neuralgia management. Eur J Neurol. 2008;15:1013–1028.

181. Holste K, Chan AY, Rolston JD, Englot DJ. Pain Outcomes Following Microvascular Decompression for Drug-Resistant Trigeminal Neuralgia: A Systematic Review and Meta-Analysis. Neurosurgery. 2020;86:182–190.

182. Blumenfeld A, Ashkenazi A, Napchan U, et al. Expert consensus recommendations for the performance of peripheral nerve blocks for headaches--a narrative review. Headache. 2013;53:437–446.

183. Dach F, Éckeli ÁL, Ferreira K dos S, Speciali JG. Nerve Block for the Treatment of Headaches and Cranial Neuralgias – A Practical Approach. Headache: The Journal of Head and Face Pain. 2015;55:59–71.

184. Blake P, Burstein R. Emerging evidence of occipital nerve compression in unremitting head and neck pain. J Headache Pain. 2019;20:76.

185. Vincent MB, Luna RA, Scandiuzzi D, Novis SA. Greater occipital nerve blockade in cervicogenic headache. Arq Neuropsiquiatr. 1998;56:720–725.

186. Li J-Y, Xie W, Strong JA, Guo Q-L, Zhang J-M. Mechanical hypersensitivity, sympathetic sprouting, and glial activation are attenuated by local injection of corticosteroid near the lumbar ganglion in a rat model of neuropathic pain. Reg Anesth Pain Med. 2011;36:56–62.

187. Li H, Xie W, Strong JA, Zhang J-M. Systemic antiinflammatory corticosteroid reduces mechanical pain behavior, sympathetic sprouting, and elevation of proinflammatory cytokines in a rat model of neuropathic pain. Anesthesiology. 2007;107:469–477.

188. Piovesan EJ, Kowacs PA, Oshinsky ML. Convergence of cervical and trigeminal sensory afferents. Curr Pain Headache Rep. 2003;7:377–383.

189. Bartsch T, Goadsby PJ. Increased responses in trigeminocervical nociceptive neurons to cervical input after stimulation of the dura mater. Brain. 2003;126:1801–1813.

190. Dodick D, Silberstein S. Central sensitization theory of migraine: clinical implications. Headache. 2006;46 Suppl 4:S182-191.

191. Burstein R, Cutrer MF, Yarnitsky D. The development of cutaneous allodynia during a migraine attack clinical evidence for the sequential recruitment of spinal and supraspinal nociceptive neurons in migraine. Brain. 2000;123 (Pt 8):1703–1709.

192. de Gray LC, Matta BF. Acute and chronic pain following craniotomy: a review. Anaesthesia. 2005;60:693–704.

193. Rocha-Filho PAS. Post-craniotomy headache: a clinical view with a focus on the persistent form. Headache. 2015;55:733–738.

194. Sjaastad O, Stolt-Nielsen A, Pareja JA, Fredriksen TA, Vincent M. Supraorbital neuralgia. On the clinical manifestations and a possible therapeutic approach. Headache. 1999;39:204–212.

195. Pareja JA, Caminero AB. Supraorbital neuralgia. Curr Pain Headache Rep. 2006;10:302–305.

196. Mulero P, Guerrero AL, Pedraza M, et al. Non-traumatic supraorbital neuralgia: a clinical study of 13 cases. Cephalalgia. 2012;32:1150–1153.

197. Speciali JG, Gonçalves DAG. Auriculotemporal neuralgia. Curr Pain Headache Rep. 2005;9:277–280.

198. Diener H, Dodick D, Aurora S, et al. OnabotulinumtoxinA for treatment of chronic migraine: Results from the double-blind, randomized, placebo-controlled phase of the PREEMPT 2 trial. Cephalalgia. SAGE Publications Ltd STM; 2010;30:804–814.

199. Dodick DW, Turkel CC, DeGryse RE, et al. OnabotulinumtoxinA for treatment of chronic migraine: pooled results from the double-blind, randomized, placebo-controlled phases of the PREEMPT clinical program. Headache. 2010;50:921–936.

200. Becker WJ. Botulinum Toxin in the Treatment of Headache. Toxins. 2020;12:803.

201. Ashkenazi A, Blumenfeld A. OnabotulinumtoxinA for the Treatment of

Headache. Headache: The Journal of Head and Face Pain. 2013;53:54–61.

202. Simpson DM, Hallett M, Ashman EJ, et al. Practice guideline update summary: Botulinum neurotoxin for the treatment of blepharospasm, cervical dystonia, adult spasticity, and headache: Report of the Guideline Development Subcommittee of the American Academy of Neurology. Neurology. 2016;86:1818–1826.

203. Bendtsen L, Sacco S, Ashina M, et al. Guideline on the use of onabotulinumtoxinA in chronic migraine: a consensus statement from the European Headache Federation. J Headache Pain. 2018;19:91.

204. Blumenfeld A, Silberstein SD, Dodick DW, Aurora SK, Turkel CC, Binder WJ. Method of injection of onabotulinumtoxinA for chronic migraine: a safe, well-tolerated, and effective treatment paradigm based on the PREEMPT clinical program. Headache. 2010;50:1406–1418.

205. Zhang X, Strassman AM, Novack V, Brin MF, Burstein R. Extracranial injections of botulinum neurotoxin type A inhibit intracranial meningeal nociceptors' responses to stimulation of TRPV1 and TRPA1 channels: Are we getting closer to solving this puzzle? Cephalalgia. 2016;36:875–886.

206. Cernuda-Morollón E, Ramón C, Martínez-Camblor P, Serrano-Pertierra E, Larrosa D, Pascual J. OnabotulinumtoxinA decreases interictal CGRP plasma levels in patients with chronic migraine. Pain. 2015;156:820–824.

207. Silberstein SD, Mechtler LL, Kudrow DB, et al. Non–Invasive Vagus Nerve Stimulation for the ACute Treatment of Cluster Headache: Findings From the Randomized, Double-Blind, Sham-Controlled ACT1 Study. Headache. 2016;56:1317–1332.

208. Yuan H, Silberstein SD. Vagus Nerve and Vagus Nerve Stimulation, a Comprehensive Review: Part I. Headache. 2016;56:71–78.

209. Yuan H, Silberstein SD. Vagus Nerve and Vagus Nerve Stimulation, a Comprehensive Review: Part II. Headache. 2016;56:259–266.

210. Yuan H, Silberstein SD. Vagus Nerve and Vagus Nerve Stimulation, a Comprehensive Review: Part III. Headache. 2016;56:479–490.

211. Yuan H, Silberstein SD. Vagus Nerve Stimulation and Headache. Headache. 2017;57 Suppl 1:29–33.

212. Marin J, Giffin N, Consiglio E, McClure C, Liebler E, Davies B. Non-invasive vagus nerve stimulation for treatment of cluster headache: early UK clinical experience. J Headache Pain. 2018;19:114.

213. Silberstein SD, Yuan H, Najib U, et al. Non-invasive vagus nerve stimulation for primary headache: A clinical update. Cephalalgia. 2020;40:1370–1384.

214. Hoffmann J, May A. Neuromodulation for the treatment of primary headache syndromes. Expert Rev Neurother. 2019;19:261–268.

215. Magis D, D'Ostilio K, Thibaut A, et al. Cerebral metabolism before and after external trigeminal nerve stimulation in episodic migraine. Cephalalgia. 2017;37:881–891.

216. Chou DE, Shnayderman Yugrakh M, Winegarner D, Rowe V, Kuruvilla D, Schoenen J. Acute migraine therapy with external trigeminal neurostimulation (ACME): A randomized controlled trial. Cephalalgia. 2019;39:3–14.

217. Schoenen J, Vandersmissen B, Jeangette S, et al. Migraine prevention with a supraorbital transcutaneous stimulator: a randomized controlled trial. Neurology. 2013;80:697–704.

218. Antony AB, Mazzola AJ, Dhaliwal GS, Hunter CW. Neurostimulation for the Treatment of Chronic Head and Facial Pain: A Literature Review. Pain Physician. 2019;22:447–477.

219. Lan L, Zhang X, Li X, Rong X, Peng Y. The efficacy of transcranial magnetic stimulation on migraine: a meta-analysis of randomized controlled trials. J Headache Pain. 2017;18:86.

220. Lipton RB, Dodick DW, Silberstein SD, et al. Single-pulse transcranial magnetic stimulation for acute treatment of migraine with aura: a randomised, double-blind, parallel-group, sham-controlled trial. Lancet Neurol. 2010;9:373–380.

221. Gangitano M, Valero-Cabré A, Tormos JM, Mottaghy FM, Romero JR, Pascual-Leone A. Modulation of input-output curves by low and high frequency repetitive transcranial magnetic stimulation of the motor cortex. Clin Neurophysiol. 2002;113:1249–1257.

222. Hoffmann J, May A. Neuromodulation for the treatment of primary headache syndromes. Expert Rev Neurother. 2019;19:261–268.

223. Weber K. Neuromodulation and Devices in Trigeminal Neuralgia. Headache:

The Journal of Head and Face Pain. 2017;57:1648–1653.

224. Fontaine D, Vandersteen C, Magis D, Lanteri-Minet M. Neuromodulation in cluster headache. Adv Tech Stand Neurosurg. 2015;42:3–21.

225. Weiner RL, Reed KL. Peripheral neurostimulation for control of intractable occipital neuralgia. Neuromodulation. 1999;2:217–221.

226. Hoffmann J, May A. Diagnosis, pathophysiology, and management of cluster headache. Lancet Neurol. 2018;17:75–83.

227. Schoenen J, Jensen RH, Lantéri-Minet M, et al. Stimulation of the sphenopalatine ganglion (SPG) for cluster headache treatment. Pathway CH-1: a randomized, sham-controlled study. Cephalalgia. 2013;33:816–830.

228. Jürgens TP, Barloese M, May A, et al. Long-term effectiveness of sphenopalatine ganglion stimulation for cluster headache. Cephalalgia. 2017;37:423–434.

229. Leone M, Franzini A, Bussone G. Stereotactic stimulation of posterior hypothalamic gray matter in a patient with intractable cluster headache. N Engl J Med. 2001;345:1428–1429.

230. Fontaine D, Lanteri-Minet M, Ouchchane L, et al. Anatomical location of effective deep brain stimulation electrodes in chronic cluster headache. Brain. 2010;133:1214–1223.

231. Nowacki A, Schober M, Nader L, et al. Deep Brain Stimulation for Chronic Cluster Headache: Meta-Analysis of Individual Patient Data. Ann Neurol. Epub 2020 Aug 22.

232. Schoenen J, Di Clemente L, Vandenheede M, et al. Hypothalamic stimulation in chronic cluster headache: a pilot study of efficacy and mode of action. Brain. 2005;128:940–947.

233. Leone M, Franzini A, Broggi G, Bussone G. Hypothalamic stimulation for intractable cluster headache: long-term experience. Neurology. 2006;67:150–152.

234. Monsalve GA. Motor cortex stimulation for facial chronic neuropathic pain: A review of the literature. Surg Neurol Int. 2012;3:S290–S311.

235. Fontaine D, Hamani C, Lozano A. Efficacy and safety of motor cortex stimulation for chronic neuropathic pain: critical review of the literature. J Neurosurg. 2009;110:251–256.

236. Graff-Radford SB. Facial pain. Neurologist. 2009;15:171–177.

237. Henderson JM, Lad SP. Motor cortex stimulation and neuropathic facial pain. Neurosurg Focus. 2006;21:E6.

238. Nuti C, Peyron R, Garcia-Larrea L, et al. Motor cortex stimulation for refractory neuropathic pain: four year outcome and predictors of efficacy. Pain. 2005;118:43–52.

239. Rasche D, Ruppolt M, Stippich C, Unterberg A, Tronnier VM. Motor cortex stimulation for long-term relief of chronic neuropathic pain: a 10 year experience. Pain. 2006;121:43–52.

240. Raslan AM, Nasseri M, Bahgat D, Abdu E, Burchiel KJ. Motor cortex stimulation for trigeminal neuropathic or deafferentation pain: an institutional case series experience. Stereotact Funct Neurosurg. 2011;89:83–88.

241. Slavin KV, Nersesyan H, Colpan ME, Munawar N. Current algorithm for the surgical treatment of facial pain. Head Face Med. 2007;3:30.

242. Haines DE, Harkey HL, al-Mefty O. The "subdural" space: a new look at an outdated concept. Neurosurgery. 1993;32:111–120.

243. Rhoton AL. The cavernous sinus, the cavernous venous plexus, and the carotid collar. Neurosurgery. 2002;51:S375-410.

244. François P, Travers N, Lescanne E, Arbeille B, Jan M, Velut S. The interperiosteo-dural concept applied to the perisellar compartment: a microanatomical and electron microscopic study. J Neurosurg. 2010;113:1045–1052.

245. Destrieux C, Kakou MK, Velut S, Lefrancq T, Jan M. Microanatomy of the hypophyseal fossa boundaries. J Neurosurg. 1998;88:743-52.

246. Destrieux C, Velut S, Kakou MK, Lefrancq T, Arbeille B, Santini JJ. A new concept in Dorello's canal microanatomy: the petroclival venous confluence. J Neurosurg. 1997;87:67-72.

247. May A, Goadsby PJ. The Trigeminovascular System in Humans: Pathophysiologic Implications for Primary Headache Syndromes of the Neural Influences on the Cerebral Circulation. J Cereb Blood Flow Metab. 1999;19:115–127.

248. Mayberg M, Langer R, Zervas N, Moskowitz M. Perivascular meningeal projections from cat trigeminal ganglia: possible pathway for vascular headaches in man. Science. 1981;213:228–230.

249. O'Connor T, van der Kooy D. Pattern of intracranial and extracranial projections of trigeminal ganglion cells. J Neurosci. 1986;6:2200–2207.

250. Hovelacque A. Anatomie des nerfs craniens et rachidiens et du système grand sympathique chez l'homme. Doin; 1927.

251. Northfield DWC. Some observations on headache. Brain. 1938;61:133–162.

252. Wang H, Akkin T, Magnain C, et al. Polarization sensitive optical coherence microscopy for brain imaging. Opt Lett. 2016;41:2213–2216.

253. Leahy C, Radhakrishnan H, Srinivasan VJ. Volumetric imaging and quantification of cytoarchitecture and myeloarchitecture with intrinsic scattering contrast. Biomed Opt Express. 2013;4:1978–1990.

254. Srinivasan VJ, Radhakrishnan H, Jiang JY, Barry S, Cable AE. Optical coherence microscopy for deep tissue imaging of the cerebral cortex with intrinsic contrast. Opt Express. 2012;20:2220–2239.

255. Podoleanu AG. Optical coherence tomography. J Microsc. 2012;247:209–219.

256. Wang H, Zhu J, Reuter M, et al. Cross-validation of serial optical coherence scanning and diffusion tensor imaging: a study on neural fiber maps in human medulla oblongata. Neuroimage. 2014;100:395–404.

257. Magnain C, Augustinack JC, Reuter M, et al. Blockface histology with optical coherence tomography: a comparison with Nissl staining. Neuroimage. 2014;84:524–533.

258. Magnain C, Augustinack JC, Konukoglu E, et al. Optical coherence tomography visualizes neurons in human entorhinal cortex. Neurophotonics. 2015;2:015004.

259. Magnain C, Augustinack JC, Reuter M, et al. Blockface histology with optical coherence tomography: A comparison with Nissl staining. NeuroImage. 2014;84:524–533.

260. Lopez BC, Hamlyn PJ, Zakrzewska JM. Systematic review of ablative neurosurgical techniques for the treatment of trigeminal neuralgia. Neurosurgery. 2004;54:973–982; discussion 982-983.

261. Lopez BC, Hamlyn PJ, Zakrzewska JM. Stereotactic radiosurgery for primary trigeminal neuralgia: state of the evidence and recommendations for future reports. J Neurol Neurosurg Psychiatr. 2004;75:1019–1024.

262. Cheng JS, Lim DA, Chang EF, Barbaro NM. A review of percutaneous treatments for trigeminal neuralgia. Neurosurgery. 2014;10 Suppl 1:25–33; discussion 33.

263. Broggi G, Ferroli P, Franzini A, Servello D, Dones I. Microvascular decompression for trigeminal neuralgia: comments on a series of 250 cases, including 10 patients with multiple sclerosis. J Neurol Neurosurg Psychiatr. 2000;68:59–64.

264. DANDY WE. An operation for the cure of tic douloureux: partial section of the sensory root at the pons. Archives of Surgery. 1929;18:687–734.

265. Ley A, Guitart JM. Clinical observations on sensory effects of trigeminal dorsal root section. J Neurol Neurosurg Psychiatry. 1971;34:260–264.

266. Gudmundsson K, Rhoton AL, Rushton JG. Detailed anatomy of the intracranial portion of the trigeminal nerve. J Neurosurg. 1971;35:592–600.